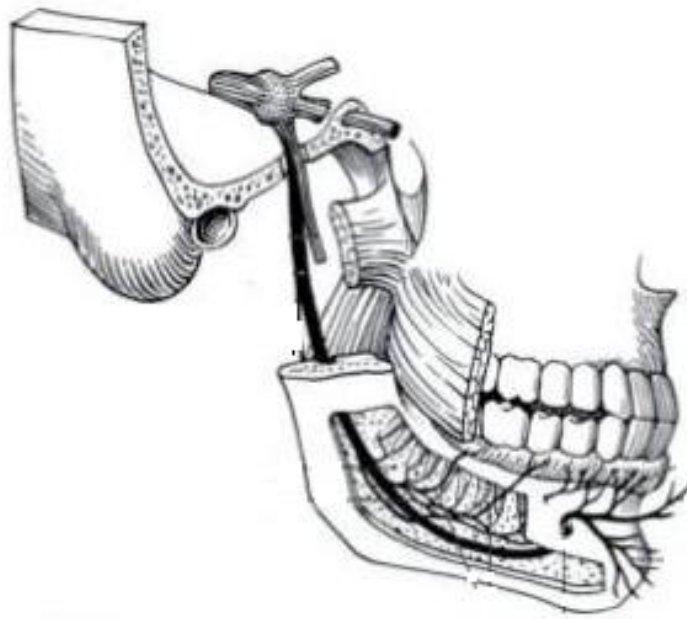


SI SECCIONAMOS EL MENTONIANO

¿PROVOCAMOS UNA PARÁLISIS DEL ORBICULAR?

¿BABEARÁ EL PACIENTE?



*Cristina Rech Ortega, Valencia.
XVIII Promoción Máster en Implantología y Rehabilitación oral.
ESORIB
(European School of Rehabilitation Implantology and Biomaterials)*

ÍNDICE

- 1. Introducción.....2***
- 2. Anatomía Topográfica.....3***
- 3. Prevención.....8***
- 4. Bibliografía.....9***

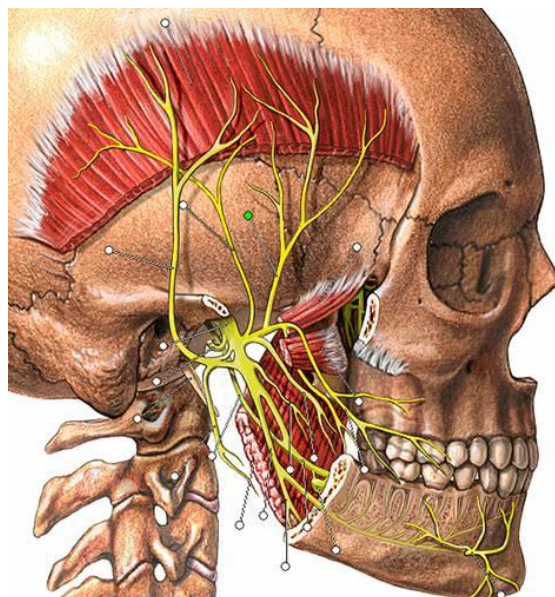
NERVIO MENTONIANO

1- INTRODUCCIÓN

Uno de los mayores cuidados que debemos tener a la hora de la práctica Implantológica es el riesgo de lesión de alguna estructura nerviosa durante las incisiones, el despegamiento del colgajo, el fresado o la colocación del propio implante. Dentro de las posibles complicaciones per-operatorias, como son las hemorragias, la penetración en el seno, la lesión de dientes adyacentes, la fractura del implante, la falta de estabilidad primaria y la fractura del ángulo de la mandíbula, entre otras, cabe destacar la importancia de la posible lesión del nervio Dentario inferior, el Mentoniano y el Lingual como lesiones de gran embergadura.

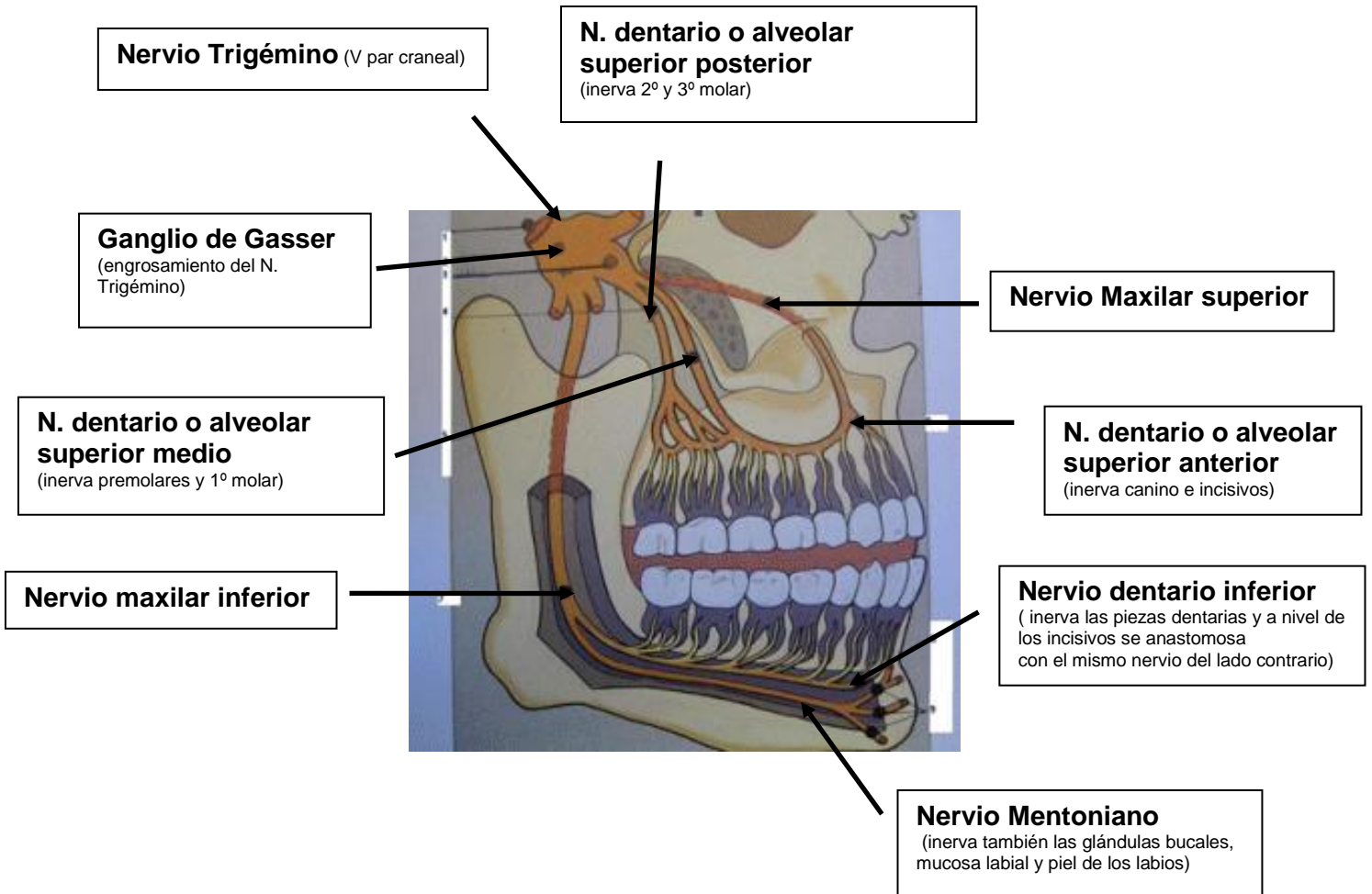
Para ello, tenemos la obligación de tener un profundo conocimiento anatómico de las zonas a abordar quirúrgicamente y tomar todas las precauciones posibles para evitar riesgos innecesarios.

Además, deberemos informar adecuadamente al paciente de los riesgos implicados en nuestros procedimientos.



2- ANATOMÍA TOPOGRÁFICA

Para poder contestar a ambas cuestiones, es necesario tener cierto grado de conocimiento de la inervación del macizo facial, sobre todo la llevada a cabo por el nervio Trigémino, que es de donde procede la inervación de la zona bucal.

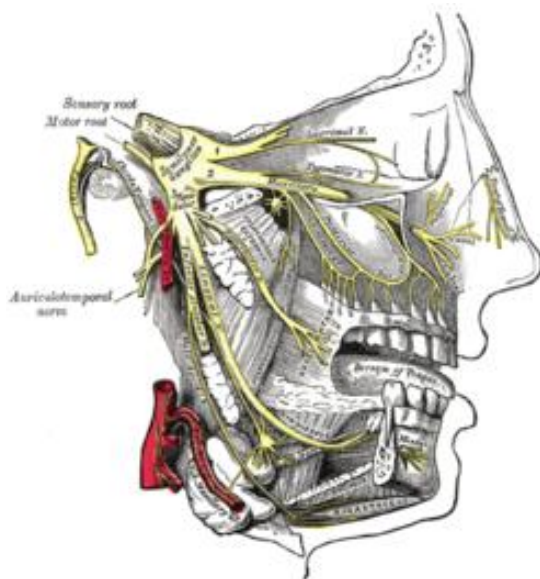


El **nervio trigémino** o nervio trigeminal es el mayor nervio craneal, también llamado **quinto par craneal** o V par. Se lo considera un nervio mixto ya que por sus filetes sensitivos proporciona la sensibilidad de la cara y la mitad anterior de la cabeza y por sus filetes motores inerva a 8 músculos, incluyendo los músculos masticatorios. Es el nervio sensitivo más importante de la cara y el primero del arco branquial, por lo tanto, su lesión puede dar lugar a

parálisis de los músculos de la masticación y a una pérdida de las sensaciones táctiles y de temperatura.

Se le llama **trigémico** porque presenta 3 ramas:

- **Nervio oftálmico** o **V1** : atraviesa la hendidura esfenoidea por la fisura orbitaria superior para pasar a la órbita.
- **Nervio maxilar superior** o **V2** : atraviesa el agujero redondo mayor para pasar a la fosa pterigomaxilar.
- **Nervio mandibular** o **V3** : sale por el agujero oval para pasar a la fosa cigomática.



Nervio oftálmico o V1

El nervio oftálmico llega a la órbita por la pared externa del seno cavernoso. Después de haber dado algunos ramos sensitivos para la duramadre (nervio recurrente de Arnold), se divide en tres ramas, que penetran en la órbita por la hendidura esfenoidea. Estas ramas son:

1. Nervio nasal
2. Nervio frontal.
3. Nervio lacrimal.

Nervio maxilar superior o V2

Nace en el borde convexo del ganglio de Gasser, en plena fosa craneal media. Sale del cráneo por el agujero redondo mayor, atraviesa sucesivamente la fosa pterigomaxilar, donde adquiere la forma de "bayoneta" y ocupando la posición más alta y más profunda, atraviesa la hendidura esfenomaxilar e ingresa a la órbita, recorriendo su piso (canal infrorbitario y conducto infrorbitario) y, al llegar al agujero infraorbitario, ingresa a la región geniana, donde cambia de forma y de nombre, adquiriendo la forma de un ramillete y pasando a llamarse nervio infrorbitario. En su trayecto da nueve ramas colaterales y una terminal.

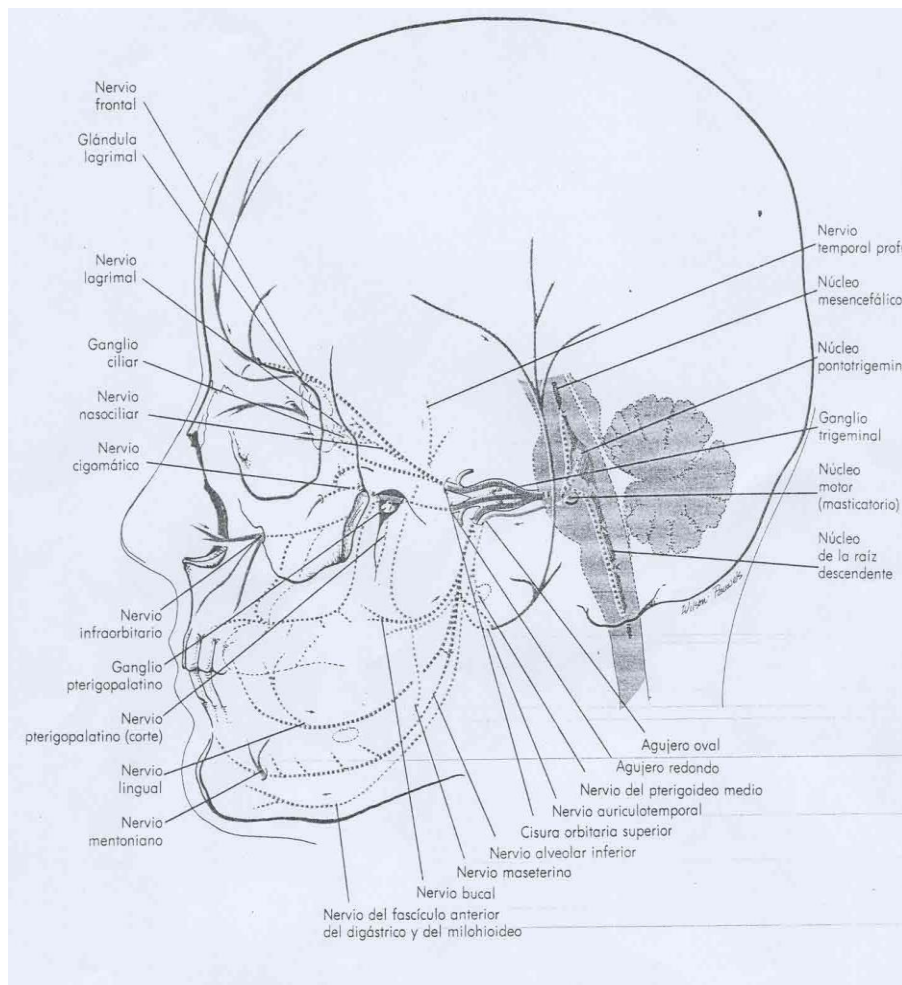
Ramas colaterales: Nervio meníngeo medio, Nervio orbitario, Nervios dentarios posteriores, Nervio dentario anterior, Nervio esfenopalatino, Nervio palatino anterior, Nervio palatino medio, Nervio palatino posterior, Nervio pterigopalatino.

Rama terminal: Nervio infraorbitario y Ganglio esfenopalatino o de Meckel.

Nervio mandibular o V3

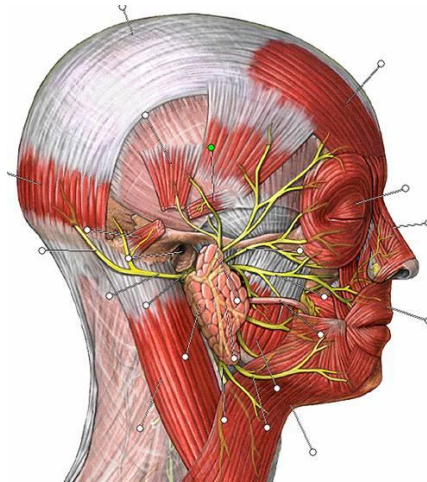
El nervio mandibular, es el único motor, innervando músculos masticadores (temporal, masetero, pterigoideos entre otros). Va dando filetes para los distintos dientes y finaliza separándose en el nervio incisivo y en el mentoniano que emerge por su agujero haciendo un bucle hacia atrás y arriba que debemos valorar en el momento de anestesiarse y a la hora de tomar injertos o colocar implantes en esa zona y en general a lo largo de todo el recorrido del nervio dentario inferior.

RAMAS	INERVACIÓN
N. Bucal	- Mucosa del carrillo, encía vestibular y surco vestibular de molares y 2° premolar inferior.
N. Lingual	- Mucosa sublingual, glándulas sublingual y submaxilar, encía lingual y mucosa 2/3 anteriores de la lengua.
N. Dentario Inferior	- N. Milohioideo: músculo milohioideo, vientre anterior del digástrico, molares y premolares inferiores y su aparato de sostén. - N. Incisivo: incisivos y canino inferior y su aparato de sostén. - N. mentoniano: partes blandas del mentón, labio inferior y encía y surco vestibular de incisivos, canino y 1° premolar inferior.



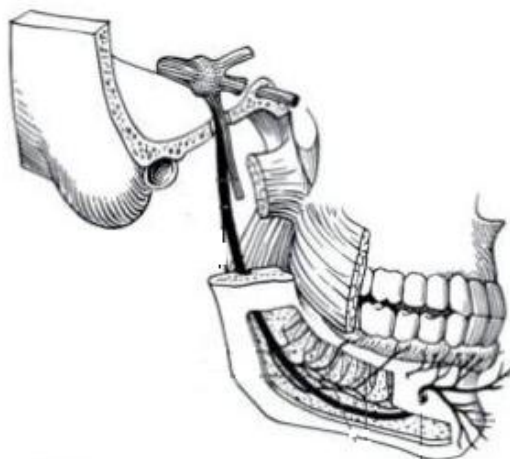
SI SECCIONAMOS EL MENTONIANO ¿PROVOCAMOS UNA PARÁLISIS DEL ORBICULAR?

Dado que el músculo orbicular de la boca está inervado por el Nervio Facial (VII pc), al seccionar el Nervio Mentoniano, procedente del Nervio Trigémino (V pc), no se producirá una parálisis de dicho músculo al no encontrarse relacionados anatómicamente.



¿BABEARÁ EL PACIENTE?

El Nervio Trigémino es un nervio principalmente sensitivo, por ello si se produce la sección de una de sus ramas (Nervio Mentoniano) no producirá per sé que el paciente babe, simplemente se producirá anestesia en la zona inervada por dicho nervio y una disminución del reflejo de contención de líquidos.



3- PREVENCIÓN

Lo fundamental en todo tratamiento odontológico, y en especial cuando vamos a colocar implantes, es comenzar por un buen diagnóstico gracias a la ayuda de pruebas radiográficas de la zona a restaurar, sirviéndonos, como es corriente, de una radiografía panorámica u "Ortopantomografía".

Además, resulta imposible analizar la posición bucolingual y la dirección del canal dentario inferior mediante un examen clínico directo de la mandíbula. Por esta razón, la tomografía axial computarizada "TAC" resulta efectiva ya que nos revela una visión seccional del maxilar superior e inferior y es de gran ayuda a la hora de situar los implantes.

Cuando el estudio radiográfico deja dudas y si estamos hablando en concreto del Nervio Mentoniano, levantaremos el colgajo hasta visualizar el paquete mentoniano y así lo identificamos clínicamente para poder evitarlo; sin embargo nunca debemos olvidar que el dentario inferior previo a su salida por el agujero mentoniano, tiene estadísticamente en una altísima frecuencia, una prolongación anterior o mesial de hasta 1cm antes de curvarse y volver hacia distal hasta emerger por el agujero.

La prevención, por tanto, se consigue mediante un **buen diagnóstico clínico y radiológico**, un **buen manejo de tejidos blandos** (cuidando mucho las incisiones, sobre todo cuando el dentario cabalga sobre el reborde o cuando el Mentoniano emerge a nivel o casi a nivel del reborde) y un **buen manejo óseo**.

4- BIBLIOGRAFÍA

- 1- Sobotta, Johannes, Putz, Reinhard V, Pabst. "Atlas de Anatomía Humana". Panamericana 2002, 21ª Edición.
- 2- Netter F. "Atlas de Anatomía Humana". Masson 2007, 4ª Edición.
- 3- Velayos. "Anatomía de la cabeza, para Odontólogos". Médica Panamericana 2007, 4ª Edición.
- 4- Rouvière H, Delmas A. "Anatomía Humana, descriptiva, topográfica y funcional. Tomo I. Cabeza y cuello". Masson, 10ª Edición.
- 5- Peñarrocha M, Martínez JM, Sanchís JM. "Anestesia local en Odontología". Colección Odontología, Promolibro Valencia 1999.
- 6- Carl E. Misch. "Implantología Contemporánea". Elsevier Mosby, 3ª Edición.
- 7- Carl E. Misch. "Prótesis Dental sobre Implantes". Elsevier Mosby.
- 8- Hobo S, Ichida E, García L. "Osteointegración y Rehabilitación Oclusal". Marban, 1997 Edición española.