El manejo de los tejidos blandos en implantología oral: una revisión de las técnicas quirúrgicas para modelar una estructura de tejido blando estética y funcional alrededor del implante

Fouad Khoury, DMD y Arndt Hoppe, DMD

Conjuntamente con la osteointegración y la restauración de la función, la satisfacción subjetiva del paciente con el resultado estético es la piedra angular en el éxito de la terapia de implantes. Aunque una restauración estética de dientes naturales se puede conseguir de manera rutinaria a través de una preparación dental adecuada y un diseño de aspecto natural por parte del laboratorio dental, el camino al éxito es mucho más complicado con los implantes, debido a la atrofia del hueso y la mucosa. Se describen técnicas quirúrgicas, vías de abordaje e instrumentos útiles para la terapia de implantes desde la colocación de implantes hasta su exposición. Estos métodos ayudan a aportar resultados estéticos y funcionales duraderos.

(*Quintessence Int* 2000; 31: 483-499)

Introducción

A medida que la terapia de implantes se ha aceptado en la práctica dental, ha aumentado la presión sobre el dentista. El paciente ya no está satisfecho porque vaya a recibir una prótesis fija y no extraíble o que los dientes adyacentes sin caries vayan a salvarse de la agresión del tallado para la colocación de una corona. El paciente que decide someterse a tratamiento de implantes quiere no solamente una mejor prótesis dental sino también una que sea perfecta estética y funcionalmente. Los requerimientos del paciente en términos de función y estética y el requerimiento de osteointegración son las tres consideraciones más importantes para el éxito de la rehabilitación con implantes.

Schellenstein Private Clinic, Olsberg, Alemania.

Ese resultado depende de varios factores: *a)* las características del material y superficie del implante; *b)* el diseño del mismo; *c)* la selección de pacientes; *d)* las condiciones anatómicas, como suficiente hueso y un perfil mucoso adecuado; *e)* una técnica quirúrgica sin errores; *f)* una planificación de tratamiento adecuado; *g)* una motivación del paciente y cooperación; *h)* un concepto protésico apropiado, e *i)* la ausencia de cargas inapropiadas sobre la prótesis[1].

Las restauraciones poco estéticas en los implantes pueden deberse con más frecuencia a una colocación defectuosa del implante y a defectos en el reborde alveolar, ya sea óseo o de tejido blando. La colocación correcta del implante normalmente se puede asegurar con el uso de una férula quirúrgica[2]. La utilización de varias técnicas de aumento de hueso puede hacer posible este resultado final, incluso cuando la cantidad de hueso sea insuficiente[3,4].

La reconstrucción del reborde alveolar y los contornos óseos de la maxila y la mandíbula ha llegado a ser rutinaria en muchas clínicas y consultas privadas. Se utiliza una variedad de procedimientos de aumento, incluyendo los injertos óseos laterales, los injertos en *onlay* o *inlay*, la división de hueso y las técnicas de membrana[5]. El manejo de los tejidos blandos, sin embargo, sigue siendo un factor importante en la cicatrización del lugar del implante y en conseguir un resultado estético final.

En lo posible, los tejidos blandos periimplantarios deben tener las mismas características morfológicas que los tejidos que rodean los dientes naturales. Esto incluye, especialmente, el curso armónico del margen gingival y la presencia de papilas interdentales, aparte de la convexidad típica de *jugum alveolaria*, color y contorno adecuado de la encía, una banda ancha suficiente de encía adherida y un margen mucogingival que corresponda con el de los dientes adyacentes[6]. Las cicatrices de cirugías previas, los defectos óseos y de encía de traumatis-

Figura 1. Reemplazamiento ideal de un diente superior anterior con un implante (cilindro de hombro Frialit 2) de diámetro y morfología similar al diente contralateral.

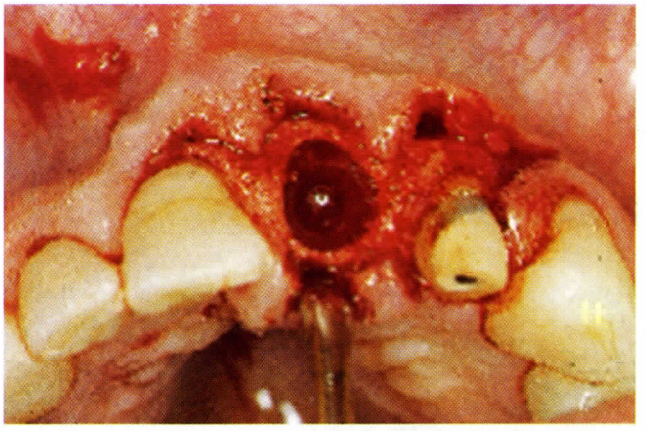

Figura 2. Situación ósea proximal favorable para un implante inmediato debido a que existe al menos 2 mm de hueso entre el lugar del implante y el diente adyacente.

mos anteriores, la atrofia del reborde alveolar y los implantes de construcción pobre o fracasada complican de forma significativa la consecución de un resultado estético. Además, se desean para la restauración estética aquellos sistemas de implante que ofrecen una variedad de diámetros parecidos a la raíz y elementos prostéticos adicionales para un perfil emergente mejorado.

La finalidad de todos los esfuerzos relacionados con la preparación de los tejidos blandos es:

1. La aportación de suficiente volumen, porque al final sólo el tejido blando existente puede ser acondicionado[7].

2. La aportación de una banda suficientemente ancha de encía adherida para aportar tejido blando periimplantario con textura y color apropiados.

Más allá que esto, en la bibliograía se refleja de forma unánime que un collarín suficientemente ancho de encía adherida es necesario, no sólo por razones estéticas sino también para el éxito a largo plazo de los implantes orales y endoóseos[8-10].

Las diferentes técnicas de manejo de los tejidos blandos se pueden utilizar en varias etapas de la terapia de implante. Se pueden tomar medidas tan tempranas como la cirugía periimplante y la reconstrucción ósea, y también durante la implantación y exposición, para conseguir un collarín suficiente de tejido blando. En este artículo se describen los aspectos prácticos de estas técnicas que hacen posible unos implantes funcionales y estéticos a largo plazo.

La cirugía de los tejidos blandos durante la colocación del implante

Implantación inmediata

Si el hueso alveolar está prácticamente intacto, un implante inmediato de raíz análoga rellena el alvéolo y, por tanto, puede prevenir la atrofia del hueso y tejido blando. Cuando esta indicación para un implante inmediato existe, la utilización de un implante ancho con diámetro similar al diente que está reemplazando ofrece condiciones favorables para un resultado estético (fig. 1), particularmente si existen las características anatómicas y topográficas (p. ej., el *jugum alveolaria* y la encía adherida).

Después de una cuidadosa extracción del diente con la ayuda del periostotomo, y un suave curetaje del alvéolo, se realiza una incisión marginal intrasulcal. La incisión incluye los dientes adyacentes y sus papilas interdentales. Un cuidadoso levantamiento del colgajo mucoperióstico permite inspeccionar la integridad y espesor de la pared bucal alveolar. Si la pared se mantiene intacta y tiene una anchura mayor de 1 mm, la preparación del implante puede seguir adelante con una fresa de diámetro apropiado. El implante rellena todo el alvéolo y tiene contacto próximo con las paredes alveolares en la zona coronaria.

Para una restauración protésica estéticamente buena es un requisito que exista al menos 2 mm de hueso entre el implante y el diente adyacente (fig. 2), para permitir la formación de una papila interdental. La colocación de

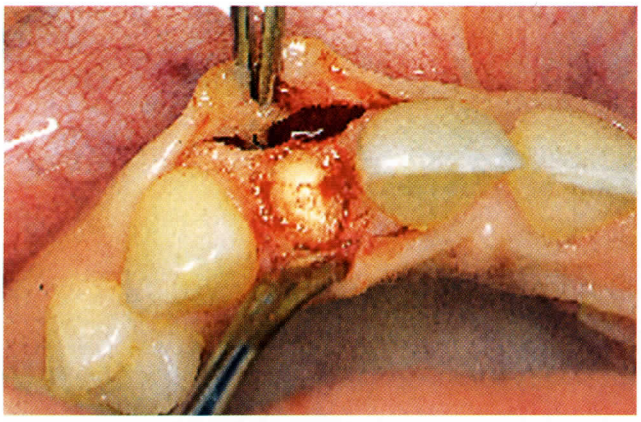

Figura 3a. Remanente radicular en la región del diente 12 (7).

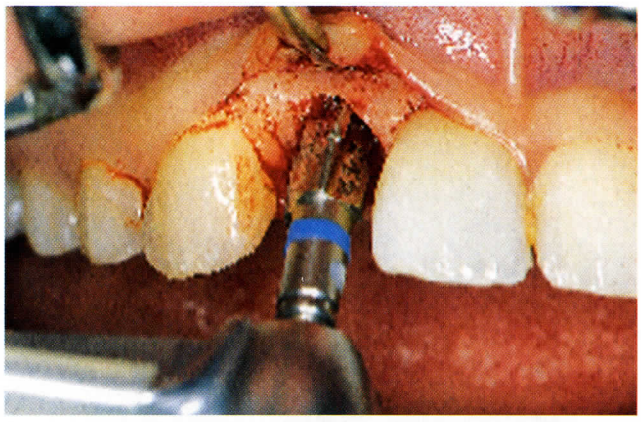

Figura 3b. Preparación del lecho del implante con protección de la lámina bucal.

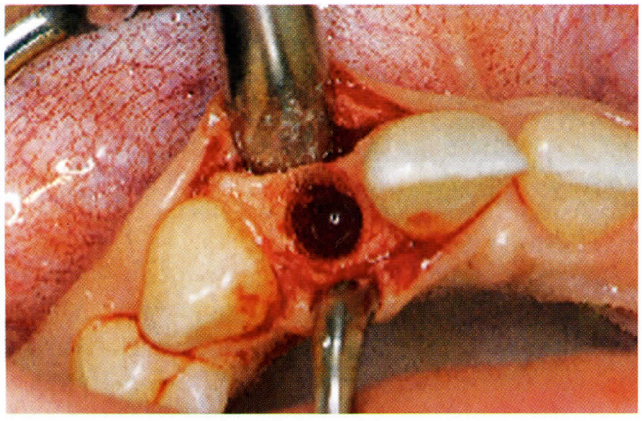

Figura 3c. Lecho de implante completado en dirección palatina a la fina pared ósea vestibular vertical.

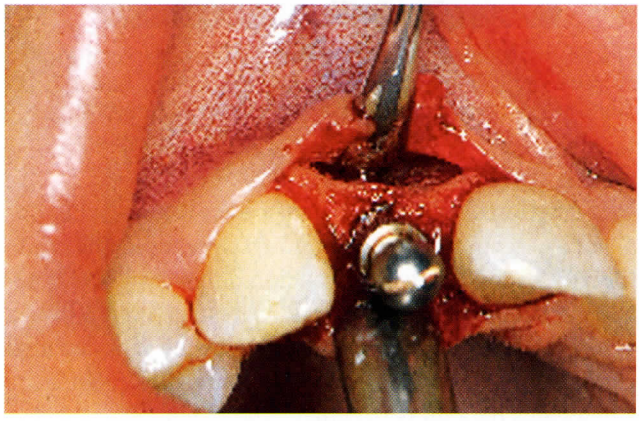

Figura 3d. El espacio restante después de colocar el implante se rellena con fragmentos óseos.

un pequeño moldeador de encía, después de la colocación de suturas sencillas, facilita la curación del implante. Así, se elimina el problema de cicatrización de los tejidos blandos.

Si la pared ósea bucal tiene menos de 1 mm de espesor, está recomendada la cicatrización subgingival del implante. En dichos casos, la fresa no debe de tocar la pared bucal durante la preparación del lecho del implante. Después de la colocación del implante, permanece un espacio muy pequeño entre el implante y la pared bucal. Este espacio se puede rellenar con fragmentos de hueso o hueso en polvo (figs. 3a-d).

El cierre primario puede proceder después de la elongación trapezoidal de la incisión hacia el vestíbulo y la división del periostio. Sin embargo, esto supone un problema estético, porque lleva a una colocación extremadamente coronal del margen mucogingival y un estrechamiento de la encía adherida y, por tanto, a una alteración de la anatomía topográfica. La mucosa periimplantaria adherida y queratinizada no sólo desempeña un papel importante en la higiene periodontal[9], sino que también su ausencia suele asociarse con una discrepancia de color de la mucosa alrededor del implante en la zona visible de la boca y siendo especialmente perturbador en el paciente que tiene una línea de sonrisa alta[11].

La bibliografía sugiere varias técnicas para evitar este problema. Langer[12] describe el aumento de la encía espontaneo *in situ*, una técnica en la que el diente que se va a extraer se reduce en la encía antes de la implantación, para permitir que la raíz que permanece se cubra con tejido de granulación. En el mejor de los casos, este procedimiento mantiene la integridad del epitelio, para que, después de la extracción unas semanas más tarde, no resulten defectos del tejido blando por la formación del colgajo a la vez que permanecen todas las ventajas de la colocación de un implante inmediato (es decir, la

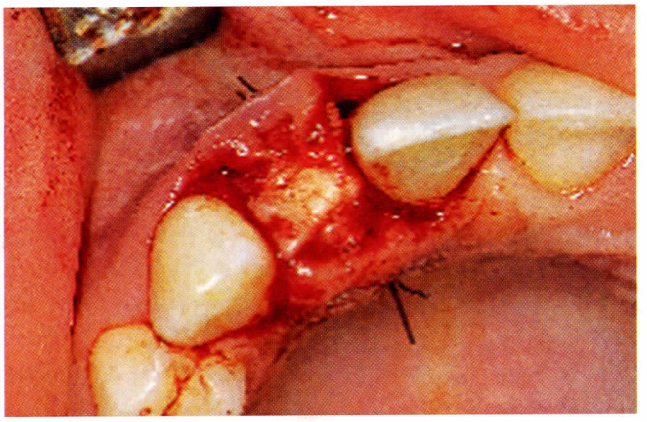

Figura 3e. El cierre del alvéolo con un injerto de tejido conectivo parcialmente epitelizado.

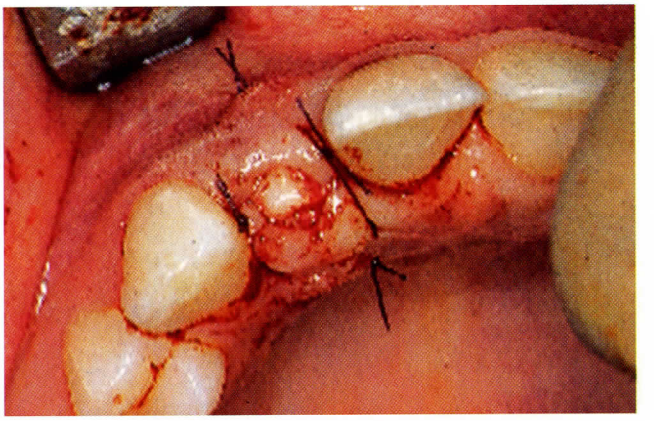

Figura 3f. El aspecto clínico después de la adaptación de los márgenes de la herida.

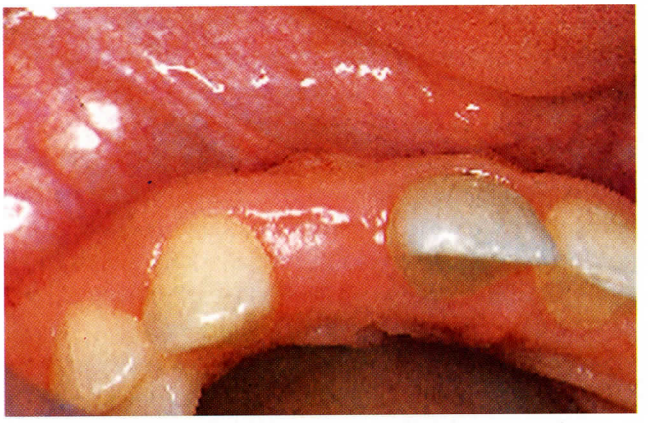

Figura 3g. El aspecto clínico 4 meses después de la colocación del implante muestra un perfil óptimo de mucosa.

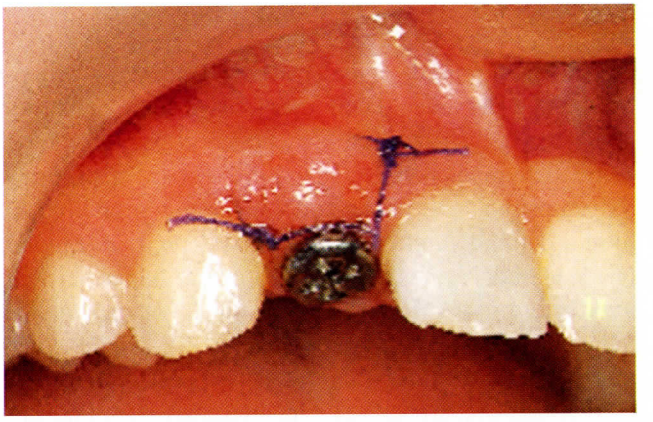

Figura 3h. El aspecto después de la exposición del implante del diente 12 sin una intervención de colgajo extensa.

Figura 3i. Aspecto después de la colocación de una reconstrucción de cerámica Cerabase (Friatec-2 System).

Figura 3j. Restauración definitiva con una corona de cerámica total.

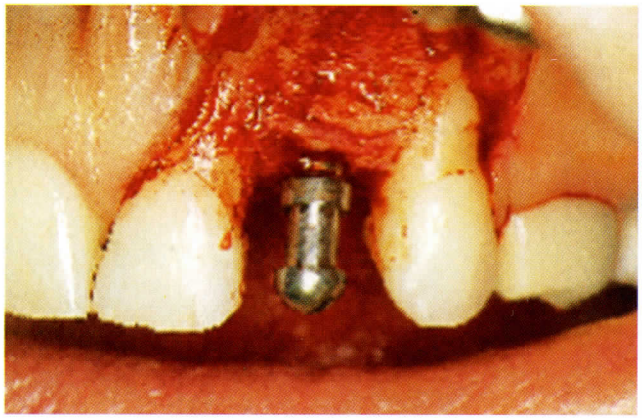

Figura 4. Es suficiente una incisión de liberación distal para exponer ampliamente el campo quirúrgico y la colocación de un implante. El aspecto clínico de la restauración protésica se documenta en la figura 9.

retención del reborde alveolar óseo). Landsberg[13] propone el cierre del alvéolo con un injerto libre de mucosa y tejido conectivo colocado por encima de un tornillo de cierre extremadamente plano. La experiencia personal ha demostrado que el cierre del alvéolo con un colgajo libre o de tejido conectivo pediculado con o sin epitelio puede aportar buenos resultados. Además de buena cicatrización, esto aporta un aumento en el volumen de los tejidos blandos de las zonas bucales y cervicales, que mejoran en un futuro las llamadas "estética roja".

Mientras que los colgajos pediculados de tejido conectivo se preparan de la mucosa palatina adyacente, los colgajos libres normalmente se toman de la región de la tuberosidad. Se preparan de manera que ambos extremos sólo tengan tejido conectivo pero que en el centro permanezca un componente epitelial. Ambos extremos desepitelizados se colocan debajo de la mucosa bucal o palatina manteniéndose en su lugar con sutura 5,0 de colchonero. El componente epitelial permanece en el centro y, por tanto, cierra el alvéolo completamente, después de la adaptación de la porción de tejido conectivo del injerto a los márgenes de la herida (figs. 3e-g). Este procedimiento evita el desplazamiento del margen mucogingival y aporta un cierre de tejido blando admitiendo todas las opciones en futuras manipulaciones (figs. 3h-j).

En los casos en los que la pared bucal ósea tiene defectos mayores, el clínico debe evitar la implantación inmediata, a pesar de que en la bibliografía hay publicaciones positivas. La implantación se debe de demorar hasta después del aumento óseo debido a que el aumento de tejido blando en ausencia de suficiente hueso subyacente no siempre lleva al resultado deseado a largo plazo.

Implantación tardía

Si está presente un alvéolo ancho y suficiente hueso y tejido blando, puede prepararse un pequeño injerto pediculado paramarginal que no incluya la papila de los dientes adyacentes. Si se anticipan defectos de hueso y tejido blando, se debe aportar una incisión marginal gingival que aporte descarga en posición distal hacia el vestíbulo.

La incisión bucal en ángulo recto debe ser distal al diente adyacente, es decir, bastante alejada al lugar del implante (fig. 4). Esto tiene 2 ventajas:

1. Si se han planificado membranas, éstas se pueden colocar lejos del lugar de sutura.

2. Se produce un resultado estético, porque las cicatrices de la incisión distal están en una región menos visible (no se ven con relación al implante).

Como regla, esta incisión sencilla de liberación es suficiente para exponer campo quirúrgico para la colocación del implante, al menos que esté planeado un aumento extenso de reborde. Después de la implantación, se puede colocar un injerto de tejido conectivo subepitelial en la región del implante para almohadillar aún más el proceso alveolar[14]. Con este fin, el colgajo pediculado bucal se prepara del mismo modo que el colgajo de espesor parcial, y el periostio se separa de la mucosa y el tejido conectivo (fig. 5a). El periostio se readapta al hueso y se sutura al colgajo palatino con suturas 910 de poliglactino 5-0 (fig. 5b). Luego se preparan pequeñas bolsas supraperiósticas en la región de las incisiones de descarga verticales. Los bordes del injerto deben caer en estas bolsas. El injerto de tejido conectivo, tomado del paladar (de la región de la tuberosidad o de los premolares[15]) (figs. 5c y d), se coloca sobre el periostio en dirección mesiodistal y se sutura mesialmente y distalmente debajo de la mucosa lateral en las bolsas con suturas 5-0 poliglactino 910 de colchonero (fig. 5e). El colgajo pediculado bucal mucoso se sutura al colgajo mucoperióstico por encima del injerto. Esto mejora los contornos de los tejidos blandos durante la implantación (figs. 5f y g), para que esté disponible suficiente perfil mucoso sin la necesidad de procedimientos de colgajo extensos en la posterior exposición del implante. Esta técnica también puede compensar los defectos verticales del reborde (Seibert[16] grados 2 y 3).

La cirugía de tejidos blandos después de la osteointegración (técnicas de exposición)

Principios y finalidad

Fundamentalmente, hay 2 tipos diferentes de exposición de implante: los métodos destructivos, en los que se rea-

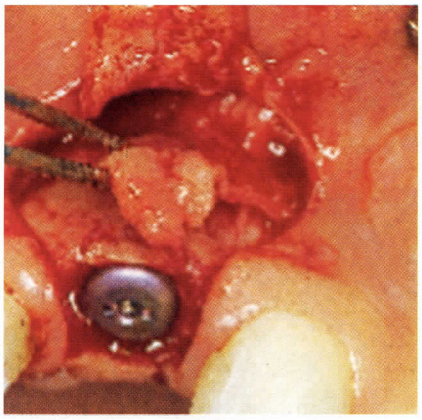

Figura 5a. La separación del colgajo perióstico del resto de la mucosa en forma de un colgajo de espesor parcial.

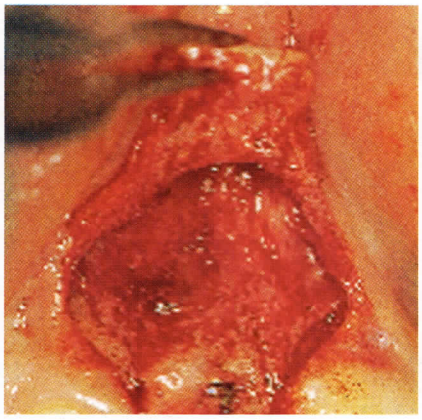

Figura 5b. El periostio colocado de nuevo sobre el hueso y adaptado con suturas reabsorbibles.

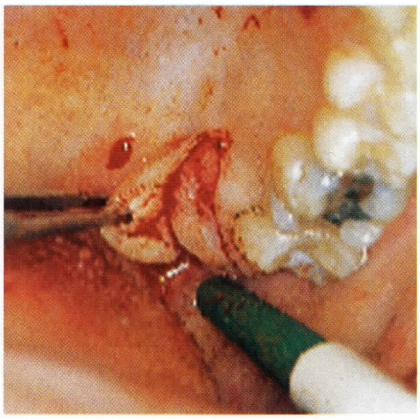

Figura 5c. Levantamiento de un injerto de tejido conectivo de la región de la tuberosidad.

Figura 5d. El injerto de tejido conectivo subepitelial.

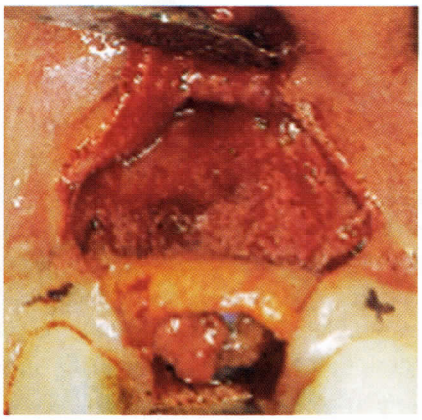

Figura 5e. La adaptación del injerto con material de sutura reabsorbible en la superficie perióstica en una región estéticamente importante.

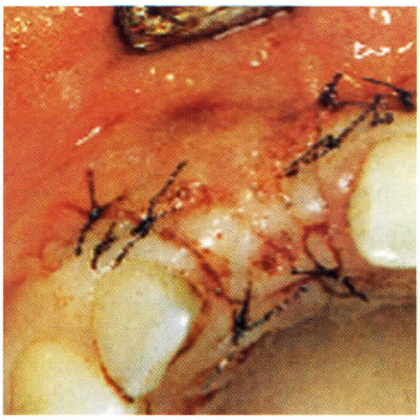

Figura 5f. El colgajo de mucosa adaptado por encima del injerto de tejido conectivo y suturado.

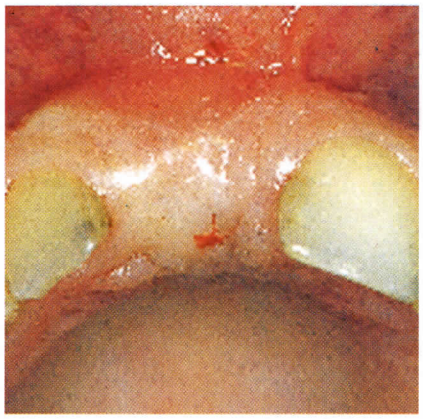

Figura 5g. El aspecto clínico antes de la exposición evidenciando una condición óptima de tejido blando.

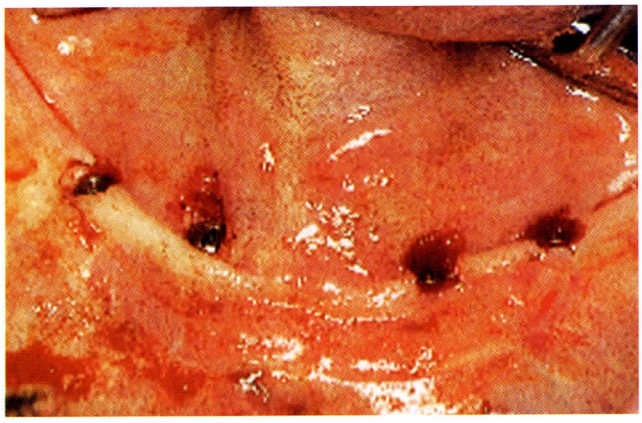

Figura 6. La destrucción de la encía adherida al exponerla con un punch de mucosa.

Figura 7. Una exposición invasiva mínima a través de un punch, con presencia de suficiente encía adherida. Las tapas de cicatrización están en posición.

liza una exéresis del tejido que cubre el implante cicatrizado, y los métodos en los que al tejido por encima del implante se le realiza una incisión y se desplaza. Las técnicas destructivas, que como regla son rápidas y sencillas, y normalmente se asocian con menos dolor postoperatorio, incluyen la utilización de la electrocirugía, un láser, o un punch mucoso (fig. 6). Sin embargo, debido a que la exéresis de la encía adherida es contraproducente para conseguir el sellado de alta calidad de los tejidos blandos periimplante, se desea evitar técnicas de exposición destructivas[6]. Las regiones no visibles que ya tienen suficiente encía adherida son la única excepción a esta regla (fig. 7).

Con la exposición se le ofrece al clínico la oportunidad de reconstruir o corregir los defectos del reborde alveolar, incluso después de los procedimientos de aumento de hueso.

Técnica de colgajo pediculado tubular

El colgajo pediculado tubular tiene gran importancia para conseguir un perfil de tejido blando ancho periimplantario. En el pasado se ha descrito con relación a la exposición de los caninos impactados. Más tarde, el procedimiento se modificó ligeramente y se adaptó a los implantes maxilares[17,18]. Su utilización requiere que el implante cicatrizado esté cubierto por mucosa. El principio del colgajo pediculado es que el colgajo pediculado bucal contiene algo del tejido conectivo del paladar, lo que se trae bucalmente y se inserta en las bolsas entre la mucosa y el periostio que se han preparado para esta finalidad. Esto aporta un ensanchamiento del perfil de tejido blando bucal periimplantario.

Con esta finalidad, se prepara un colgajo de mucosa trapezoidal, de 0,5 a 1 mm de espesor, para desepitelizar el tejido conectivo palatino en esta región. El tejido conectivo expuesto se separa palatinamente como está requerido de la mucosa palatina, se separa con un colgajo pediculado bucal del hueso y se gira bucalmente (fig. 8a). La incisión trapezoidal no incluye la papila de los dientes adyacentes. Bucalmente el periostio se divide en el margen mucogingival y, por tanto, produciendo una bolsa de tejido blando supraperióstico en la que se inserta el componente de tejido conectivo desepitelizado. El cortar el periostio permite una adaptación sin estrés del colgajo alrededor del moldeador de encía y permite un ligero desplazamiento coronario (figs. 8b-d).

Aún más deseable es la utilización de un moldeador especial de encía (Friatec) con orificios coronarios (figs. 9a-c), en los que se adapta el colgajo en la zona deseada con suturas sencillas. El colgajo se cierra con suturas sencillas; se incluye el tejido conectivo injertado y así se sujeta con seguridad. El defecto palatino se cierra con el colgajo mucoso palatino revisado. La confección de la prótesis puede comenzar, como regla general, de 3 a 4 semanas más tarde.

También puede considerarse colocar el tejido conectivo palatino sin la formación de una bolsa entre el periostio y el hueso, pero esto produce una colocación no anatómica de los tejidos que pueden llevar a una reabsorción de mayor ritmo del injerto de tejido conectivo y una denudación de la superficie ósea. Sin embargo, esta

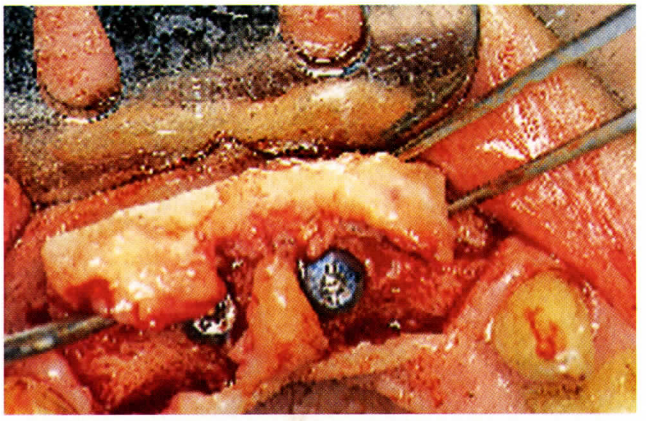

Figura 8a. El curso de la incisión para el colgajo pediculado tubular: el pedículo bucal contiene grandes porciones de tejido conectivo palatino.

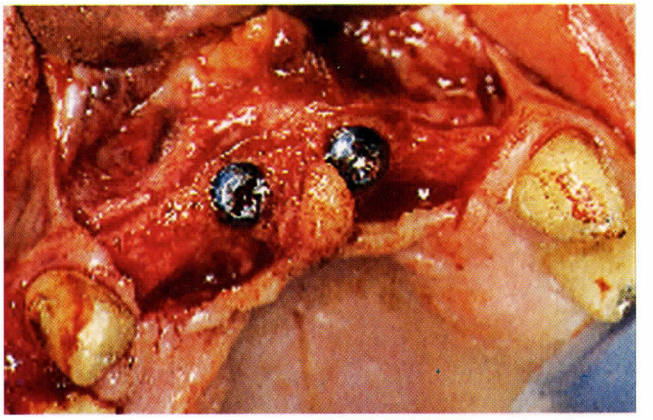

Figura 8b. Al cortar el periostio se obtiene espacio para la inserción de los componentes desplazados del tejido conectivo.

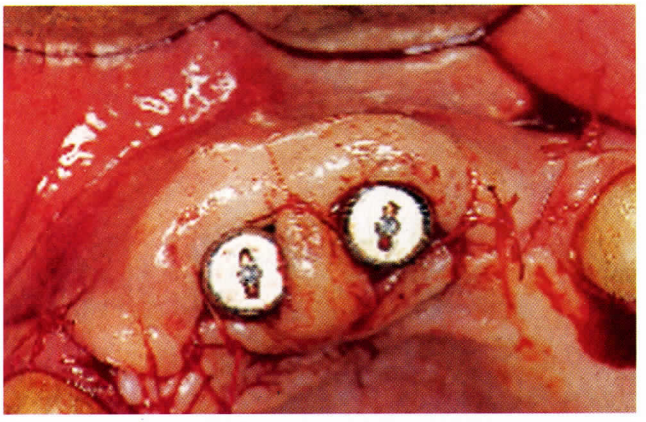

Figura 8c. Existe suficiente perfil mucoso alrededor de los implantes después de la adaptación de los márgenes de las heridas.

Figura 8d. Condiciones óptimas de mucosa con las restauraciones provisionales ya colocadas.

técnica se puede aplicar en aquellos casos en los que se anticipa una denudación (p. ej., para eliminar membranas, clavos o tornillos).

El colgajo pediculado tubular combinado con un injerto libre de tejido conectivo subepitelial

Esta técnica de exposición además permite la inserción de un injerto libre de tejido conectivo subepitelial en la misma cita. Se indica este procedimiento cuando no se puede conseguir una expansión suficiente del perfil bucal sólo a través de la técnica de colgajo pediculado debido a que la mucosa palatina sea demasiado fina.

El principio es el mismo que el que ya se ha descrito previamente. Después de preparar las bolsas supraperiósticas (fig. 10a), el injerto de tejido conectivo se toma de la región de la tuberosidad o de la región premolar, adaptado en una dirección mesiodistal al periostio en la zona cervical de los dientes adyacentes y se cierra con suturas de colchonero 5-0 (fig. 10b). Se debe de tener cuidado de levantar la mucosa mesial y distalmente a las incisiones de descarga vertical y de estirar el injerto y sus suturas de colchonero por debajo de las mismas. El tejido conectivo pediculado bucalmente se coge desde el paladar y se desplaza para que se adapte entre el injerto de tejido conectivo y la mucosa (figs. 10c-g). Los moldeadores gingivales que llevan ya orifi-



Figura 9a. Sistema Frialit de tapas de cicatrización que llevan ya sus orificios.

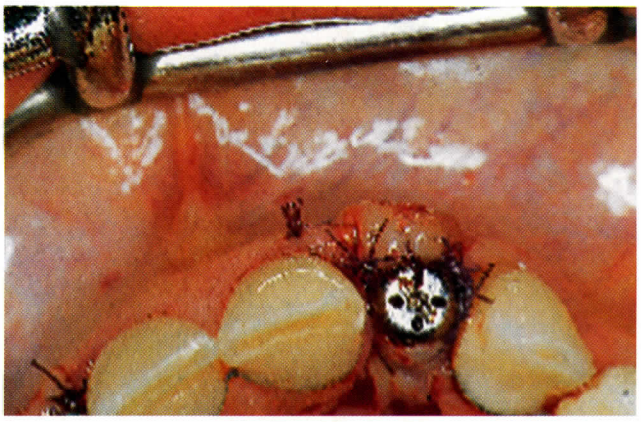

Figura 9b. Se puede adaptar el colgajo desplazado a la altura deseada con la ayuda de estos artilugios.

Figura 9c. Aspecto clínico después de la colocación de una corona ceramometálica.

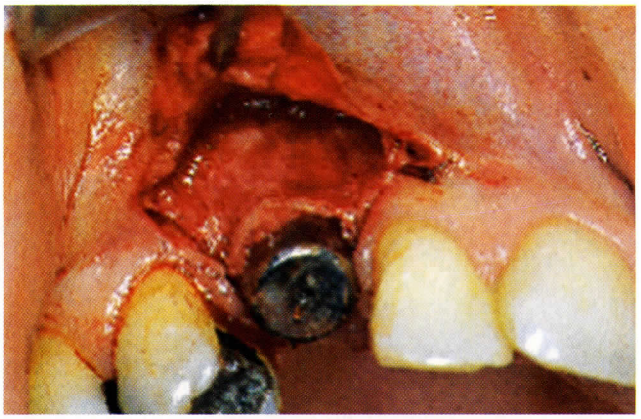

Figura 10a. Aspecto clínico después de la preparación de la bolsa supraperióstica durante la exposición del implante.

cios son de gran ayuda para adaptar el colgajo a la altura correcta.

Además de un procedimiento cuidadoso atraumático es necesario el sobrecontorneado del tejido para equilibrar el proceso inevitable de la reabsorción. Se debe de conceder especial atención en aportar suficiente cierre coronal del colgajo pediculado para evitar una estética pobre. La fijación coronaria del colgajo no siempre es fácil debido a que el colgajo fino de mucosa está hasta palatino y no permite asegurarlo firmemente con una sutura. Por esa razón son útiles los moldeadores especialmente fabricados de encía en los cuales el colgajo puede sujetarse directamente con suturas (figs. 9a-c). Esto evita que las suturas se rasguen y facilita una máxima seguridad en el posicionamiento coronal del colgajo. De esta forma se hace más fácil la corrección de defectos de reborde verticales (es decir, grados de Seibert's 2 y 3[16]).

Técnicas de exposición en la región posterior

Maxila. La región de los premolares superiores y el primer molar no deben ser subestimados por su importancia estética, y la exposición del implante en esta zona debe de seguir las reglas de la cirugía plástica periodontal. Esto incluye la formación de un margen gingival satisfactorio y el desarrollo de una zona suficiente de encía adherida alrededor del implante. En principio, debe existir una mucosa suficientemente gruesa para fines estéticos bucalmente y lo más fina posible palatinamente por razones de higiene oral.

Vence[19] describe un método de desplazamiento bucal de encía palatina fija durante el desplazamiento bucal del colgajo palatino. La línea paracrestal de incisión corre supraperiósticamente 10 mm hacia palatino del reborde. Entonces, el colgajo pediculado bu-

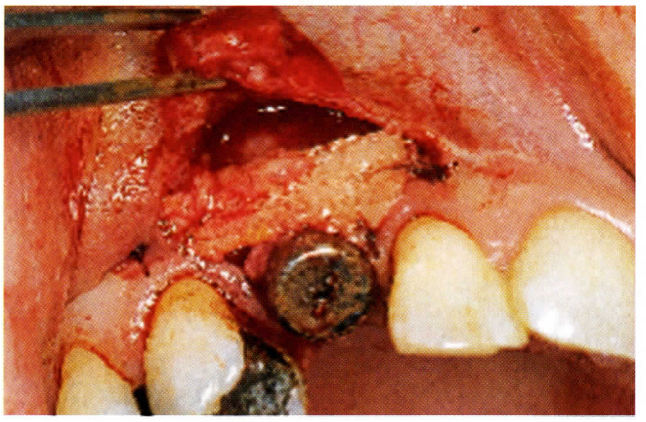

Figura 10b. Fijación del injerto de tejido conectivo en la superficie de la membrana perióstica con suturas reabsorbibles.

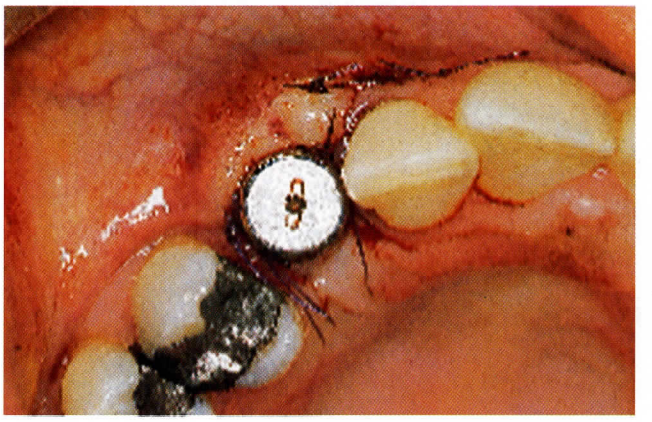

Figura 10c. Aspecto después de que el tejido conectivo palatino ha sido desplazado por debajo del colgajo bucal.

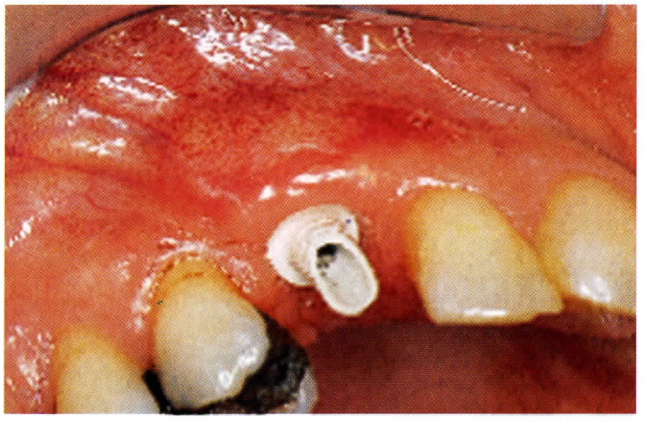

Figura 10d. Reconstrucción de protección para una corona provisional acondicionadora del tejido blando.

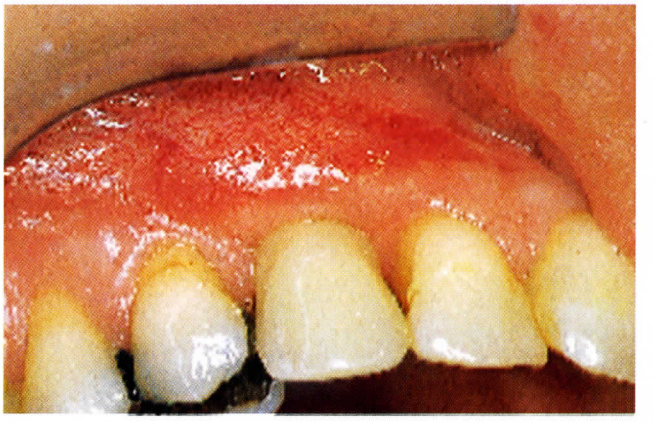

Figura 10e. Aspecto clínico después de la colocación de la restauración provisional de plástico para estimular la formación de papilas y acondicionar la mucosa.

Figura 10f. Cuatro meses más tarde, la inserción de una reconstrucción Cerabase para la colocación de una corona de cerámica total.

Figura 10g. Aspecto clínico 16 meses después de la colocación de la restauración definitiva.

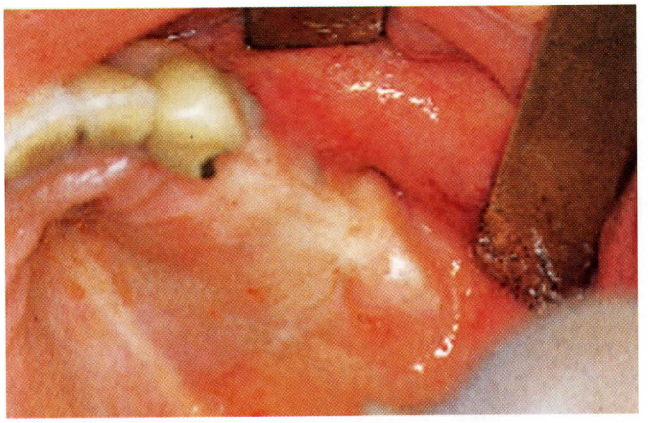

Figura 11a. Pequeñas cantidades de encía adherida en la región superior izquierda.

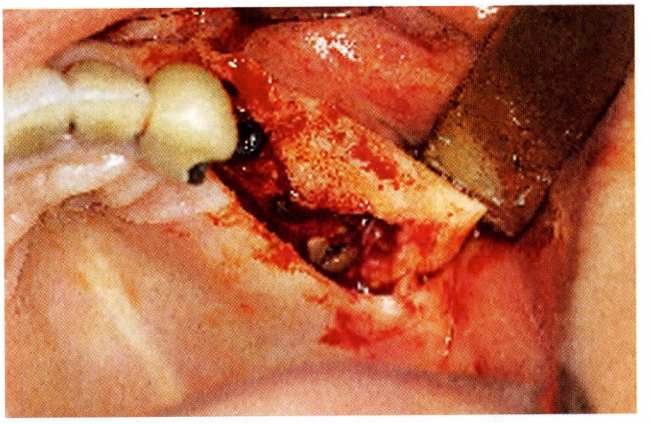

Figura 11b. La línea de incisión para exponer los implantes cae aproximadamente 6 mm paracrestalmente hacia palatino y paralelo al reborde, para que se pueda incluir suficiente tejido conectivo palatino en el colgajo bucal.

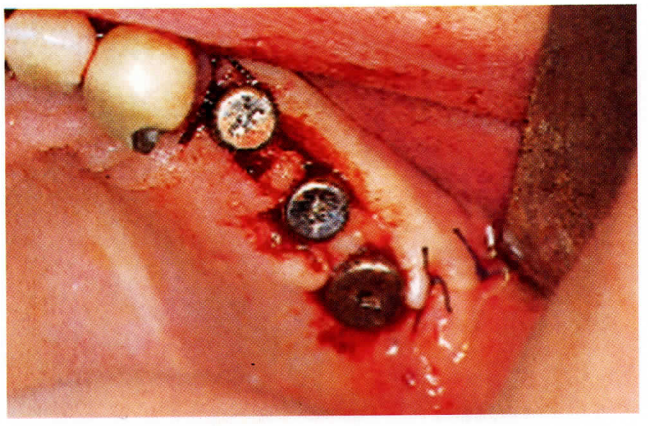

Figura 11c. Aspecto clínico después de que el tejido conectivo palatino se ha insertado bajo el colgajo bucal. Observen el colgajo para la restauración de la papila interdental.

Figura 11d. Collarín óptimo de tejido blando 4 semanas después de la cirugía.

Figura 11e. El aspecto un año después de la colocación de la restauración definitiva en la región posterior de la maxila. (Cortesía del Dr. Beckmann, Gütersloh.)

cal se sutura como un colgajo de desplazamiento bucalmente.

Una modificación de esta técnica también ha demostrado tener éxito. En dicha modificación, el trazo de la incisión también es paracrestal, yendo de 3 a 5 mm paralela al reborde pero en ángulo agudo más que ángulo recto con respecto al hueso palatino, para que la mucosa palatina se socave y se incluya una porción mayor de tejido conectivo. De esta manera, la incisión está en la porción superficial del borde palatino del implante y más profunda hacia palatino, para incluir tejido conectivo subepitelial. Este tejido conectivo también se reposiciona bucalmente y se desplaza de manera análoga a la utilizada en el colgajo pediculado tubular, pero sin la preparación de bolsas subperiósticas. Entonces la mucosa palatina se adelgaza,

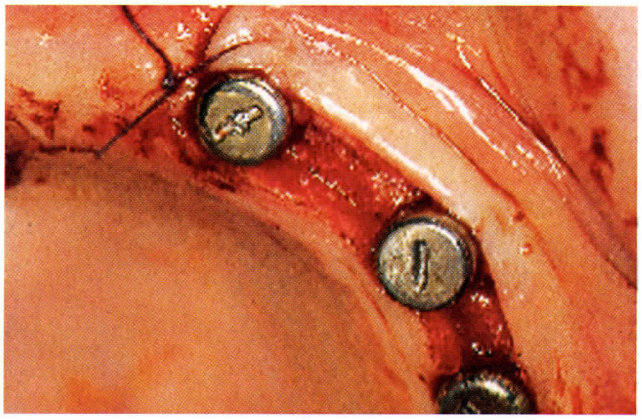

Figura 12a. Un defecto mucoso interimplante grande después de la creación de un colgajo tubular.

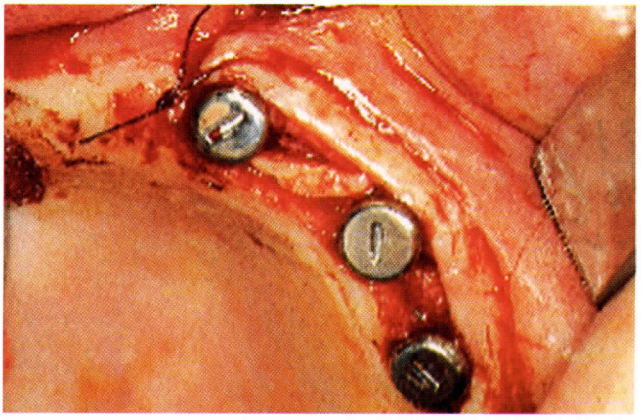

Figura 12b. El defecto se rellena con un injerto mucoso de espesor total tomado de la región de la tuberosidad.

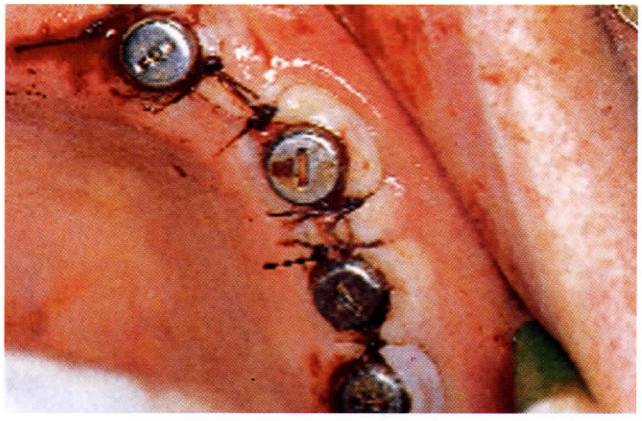

Figura 12c (arriba). Adaptación de la herida con suturas sencillas.

Figura 12c (derecha). Condición óptima periimplantaria de la mucosa 5 semanas después de la cirugía.

para mejorar el contorno bucal y conseguir encía bucal adherida.

Primero, el colgajo se sutura mesialmente en la zona visible. Al desplazar el colgajo y desplazarlo bucalmente, junto con la geometría del colgajo, ocurre un relativo acortamiento de dicho colgajo en dirección mesiodistal, es decir, resulta un déficit de tejido distal. Éste se puede resolver con un colgajo de periostio-tejido conectivo preparado del colgajo bucal y desplazado distalmente. Cuando están afectados varios implantes, la exposición evidenciará un déficit de tejido entre los implantes. Si se permite que éstos lleven a una formación libre del tejido de granulación, resultará una papila antiestética negativa ("la enfermedad del agujero negro").

Además siempre se desea el cierre primario de la herida sobre el hueso periimplantario para evitar procesos de reabsorción producidos por la influencia de la flora oral. La técnica de regeneración papilar descrita por Palacci et al[20] se puede utilizar para sobrellevar esta dificultad. El procedimiento incluye la colocación de pequeños colgajos de tejido bucal en el espacio interimplante. El estrechamiento de la encía queratinizada es una desventaja de este método. Por esa razón, se deben preparar los colgajos hacia palatino en vez de hacia bucal para mantener el espesor de la encía adherida bucal (figs. 11a-e).

Otra posibilidad la aporta la inserción de un colgajo perióstico. Con esta finalidad, se preparan pequeños colgajos de periostio o periostio-tejido conectivo del colgajo bucal y se giran dentro de los defectos, donde se suturan con el colgajo palatino. Una técnica análoga se ha descrito por Flemmig et al[21] para cubrir los injertos

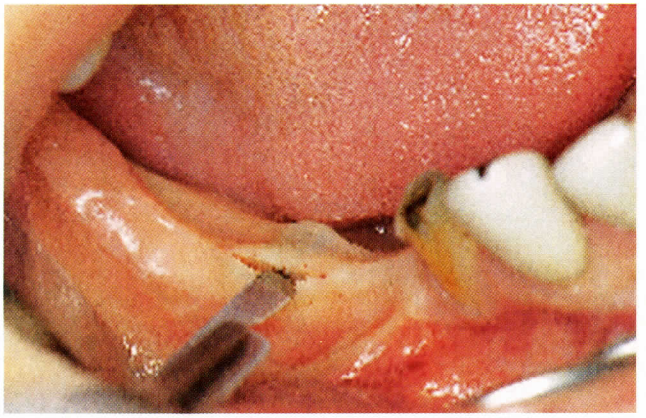

Figura 13a. Implantes en la región de la encía libre. La línea de incisión para la exposición no se hace por encima de los implantes sino más bien hacia bucal de la encía adherida.

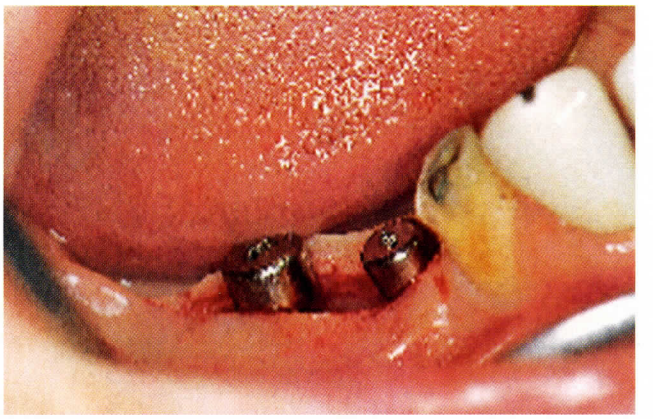

Figura 13b. Después de la formación del colgajo, la encía adherida bucal se empuja lingualmente. Ocurre un defecto de tejido blando interimplante.

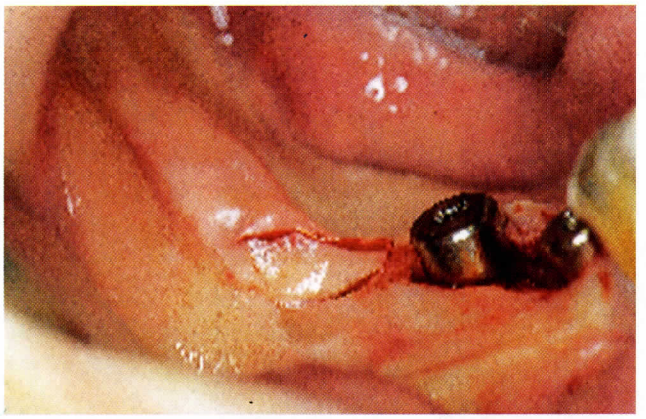

Figura 13c. La toma de un injerto mucoso de espesor total distal al último implante.

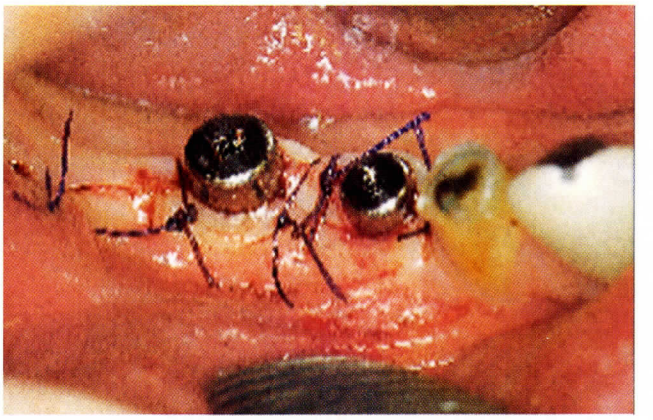

Figura 13d. El relleno del defecto interimplante con un injerto mucoso de espesor total.

Figura 13e. Dieciocho meses después de la colocación de la restauración definitiva, la anchura de la encía adherida lingual periimplante es aproximadamente de 4 mm.

óseos en el espacio interdental después de una intervención de colgajo. Estas técnicas pueden utilizarse en la maxila debido a su mucosa relativamente gruesa.

Si los defectos interimplante son grandes o los implantes están muy separados, los defectos se podrán rellenar con injertos de mucosa libres. Los injertos de mucosa epitelizada se pueden tomar de la región de la tuberosidad durante la exposición del implante o como tapones de mucosa palatina. Dichos injertos mucosos totales se colocan entre los implantes y se fijan en su lugar en el hueso con suturas cruzadas que adaptan el colgajo bucal al palatino (figs. 12a-d). Las suturas de colchonero horizontales cruzadas por encima de los injertos aportan suficiente estabilidad en esta región. Estos injertos interimplante normalmente cicatrizan bien y en muchos casos llevan a una mejora significativa del perfil de tejido blando alrededor del implante.

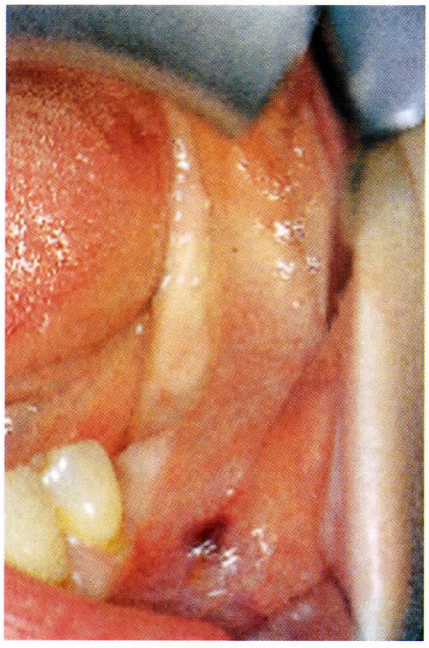

Figura 14a. Una banda estrecha de encía queratinizada en la región posterior inferior izquierda.

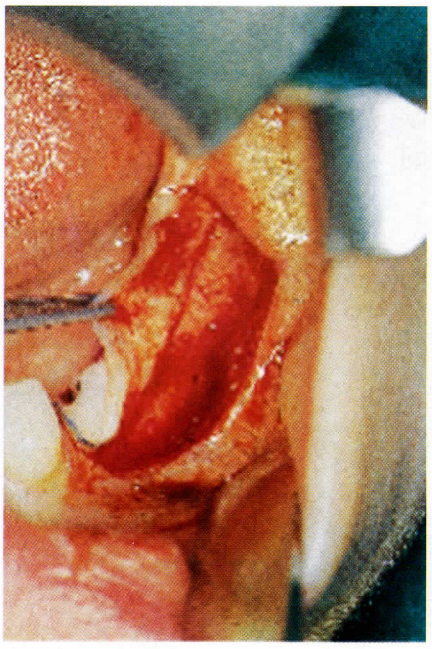

Figura 14b. Línea de incisión para una vestibuloplastia de Kasanjian.

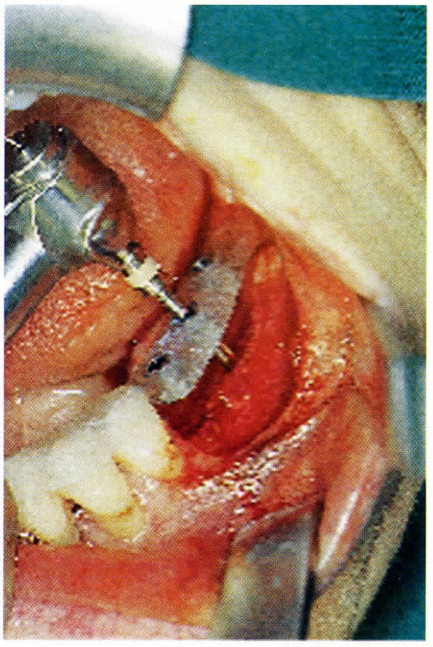

Figura 14c. Preparación del lecho del implante con la ayuda de un molde quirúrgico.

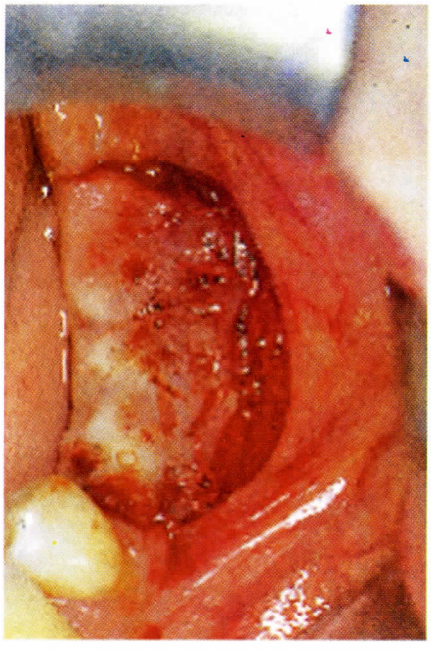

Figura 14d. (izqda.). Después de la colocación de los implantes, el colgajo mucoso se coloca atrás hacia el vestíbulo y se sujeta el periostio. La superficie adherida expuesta cicatriza a través de granulación libre.

Figura 14e. (dcha.). Aspecto clínico 2 semanas después de la cirugía que evidencia una cicatrización normal, una encía adherida y un vestíbulo profundo.

Mandíbula. Es diferente la anatomía topográfica en la región mandibular posterior. Aunque aquí la estética sea menos importante, la atrofia del reborde alveolar lleva a una disminución de encía adherida[22]. A diferencia de las condiciones en la maxila, la encía adherida no se puede obtener de la cara lingual de la mandíbula; es decir, la encía adherida debe posicionarse entre los componentes bucales y linguales del proceso alveolar. Esto normalmente se consigue con una incisión en el reborde y un desplazamiento de tejido. En este proceso, la regla principal es obtener suficiente encía adherida tanto bucal como lingualmente. Por tanto, en la ausencia de encía

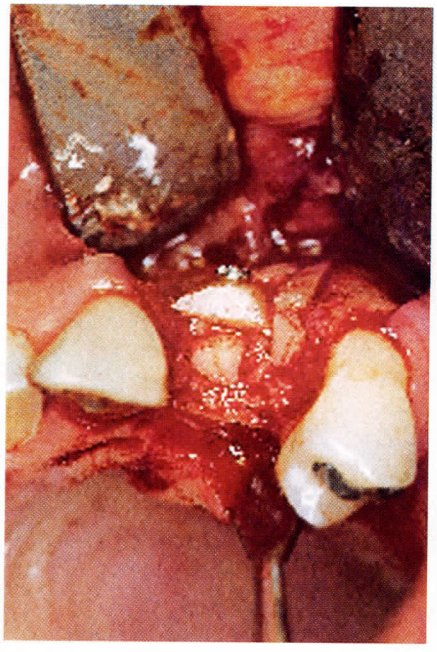

Figura 15a (izqda.). Aspecto después de una reconstrucción tridimensional ósea. Para un defecto extenso en la región del diente 23 (11).

Figura 15b (abajo). Toma de un colgajo pediculado de tejido conectivo de la mucosa palatina.

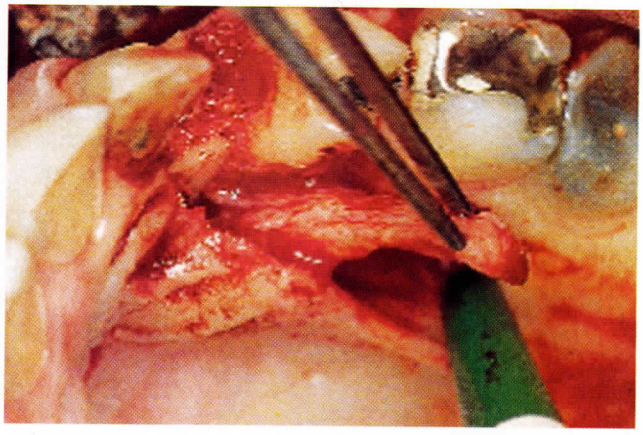

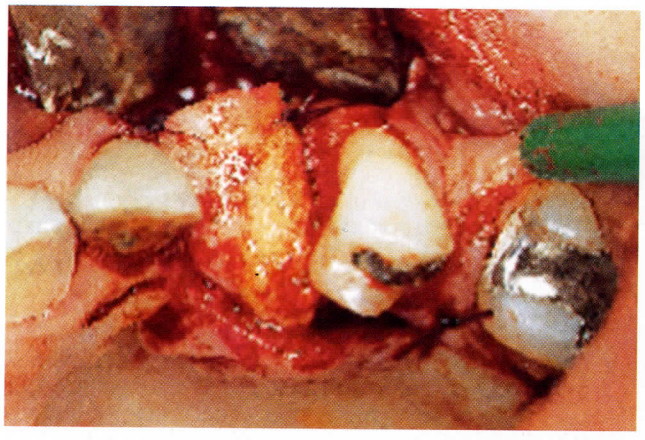

Figura 15c. Colgajo pediculado mucoso colocado sobre los injertos de hueso, por lo tanto aportando cobertura en 2 capas de dichos injertos.

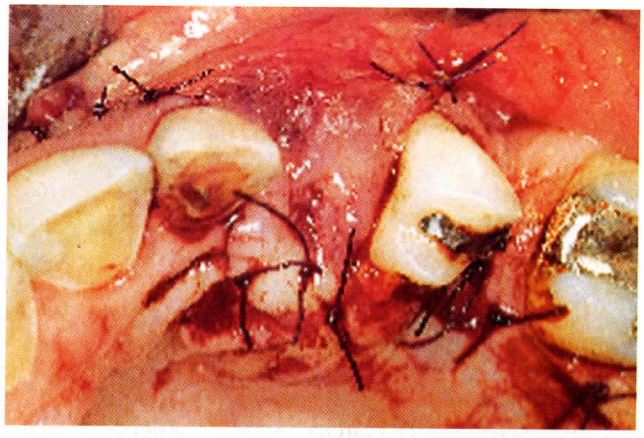

Figura 15d. Colgajo pediculado adaptado por encima del colgajo de tejido conectivo y suturado.

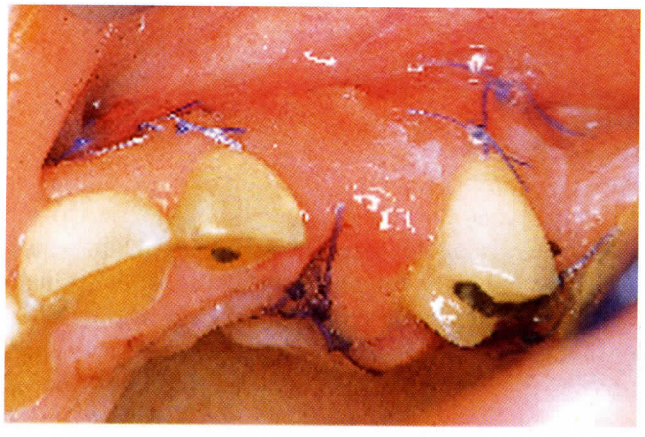

Figura 15e. Aspecto 2 semanas después de la cirugía, que evidencia unas condiciones de herida sin irritación y una buena formación sobre el reborde en la región del diente 23.

queratinizada lingualmente al implante, la incisión para exponer el implante debe comenzar más hacia la zona bucal, en la región de la encía queratinizada, más que directamente sobre el implante, para evitar el desplazamiento de encía adherida lingualmente (figs. 13a-e). Esto lleva a defectos interimplantes, que se pueden solucionar con un injerto libre de mucosa. De esta manera se consiguen collarines periimplantarios de alta calidad; éstos se mantienen en lugar por las fuerzas de tensión.

Para conseguir la mayor cantidad posible de encía adherida durante la exposición del implante, es conveniente realizar una vestibuloplastia de Kasanjian durante la colocación del implante en la mandíbula (figs. 14a-e). Un defecto de encía adherida hallada durante la exposición del implante sólo puede tratarse con una vestibuloplastia combinada con un injerto de mucosa libre.

Comentario

Los injertos de mucosa se han utilizado en cirugía periodontal y oral con éxito durante varias décadas para cubrir las recesiones y para la reconstrucción del reborde alveolar[15,23-29]. Idealmente, los injertos deben colocarse entre mucosa y periostio.

En principio, se puede decir que los injertos pediculados (p. ej., el colgajo de tejido conectivo palatino tubular) tienen mejor pronóstico que los injertos libres[6]. Esto sucede por no estar completamente separados del sistema circulatorio. Ciertos factores específicos son importantes para el pronóstico de los injertos de mucosa y tejido conectivo: *a)* el injerto debe estar fijado con seguridad en su lugar, y *b)* la nutrición (es decir, revitalización) debe ser posible a través del lecho del injerto. Cuanto mayor sea el contacto entre el injerto y su lecho, más probable será que se cumpla esta segunda condición. Por tanto, el pronóstico para un injerto de tejido conectivo subepitelial colocado entre la mucosa y el periostio es mejor que el de un injerto libre colocado entre el periostio y hueso o un injerto colocado cerca de un alvéolo. Todavía mejor son los injertos de tejido conectivo pediculados para la zona anterior de la maxila, especialmente si los injertos óseos libres se van a cubrir en 2 capas (figs. 15a-e). Además, es más fácil la corrección de un defecto horizontal que la de uno vertical[29]. Es importante aprovechar todas las oportunidades para mejorar los tejidos blandos del implante cualitativa y cuantitativamente en el proceso desde el planteamiento hasta la restauración final. Se puede corregir el sobrecontorneado del tejido blando después de una correcta colocación de la prótesis con una fresa de diamante o con electrocirugía sin más problema. Por contra, la corrección de la llamada estética roja intentando ganar volumen después de completar la prótesis presenta grandes problemas.

Aunque varias técnicas contribuyen a la mejora de los tejidos blandos periimplantarios, es un prerrequisito que haya suficiente hueso disponible para apoyar el tejido aumentado. Además, la toma de tejido conectivo, especialmente del paladar, no siempre está libre de dificultades, debido a que existen arterias y venas importantes en esta zona. Esto puede asociarse con hemorragias graves[30,31].

La selección de la técnica quirúrgica a utilizar depende en gran medida en los factores locales, y el tratamiento a veces no puede llevarse a cabo con un protocolo estándar. Es difícil definir la estética en estas situaciones: es más sinónimo de la armonía. Además, algunos problemas no pueden corregirse exclusivamente con cirugía. Por tanto, es necesario tratamiento adicional con prótesis provisionales a largo plazo y mejora de los tejidos blandos por compresión y alivio[7] (figs. 10a y b). A veces, se necesitan varias semanas para que el tejido se recupere y se regenere en la dirección y de la forma deseada. En dicho caso, se puede transferir la posición del implante a un modelo de cera con una cubeta individualizada en el momento de la implantación, para fabricar una restauración provisional a largo plazo durante la fase de cicatrización. Esa prótesis se coloca en el momento de la exposición del implante, para que el tejido blando reaccione y pueda ser condicionado de la manera deseada[32].

El sistema de implantes desempeña un papel importante en la obtención de una restauración estética. Los componentes, como los moldeadores de encía y las reconstrucciones de cerámica de color dental, junto con varios diámetros anatómicamente correctos de implantes, pueden simplificar la consecución de los efectos deseados.

Conclusión

En las zonas estéticamente susceptibles se debe dar preferencia fundamentalmente a implantología inmediata o inmediata retardada. La incisión necesaria debe ser mínimamente invasiva y tan atraumática como sea posible. Se debe prestar atención, en las zonas estéticamente importantes, a un aumento de volumen de tejido conectivo periimplantario al colocar el implante. Esto se puede conseguir con relativa certeza para los implantes inmediatos, retardados y tardíos. Es posible mejorar aún más el contorno del reborde alveolar en el momento de la exposición del implante.

En la región maxilar anterior, la técnica de colgajo pediculado tubular, a veces realizado con un injerto libre de tejido conectivo subepitelial, ofrece un medio para mejorar el perfil del reborde alveolar. En la región posterior maxilar, por razones estéticas, se debe tener cuidado de aportar una zona suficientemente ancha y gruesa de encía queratinizada bucalmente; palatinamente, la mucosa palatina naturalmente debe adelgazarse para evitar la formación de seudobolsas difíciles de limpiar.

En la mandíbula, la finalidad debe ser el aporte de una zona suficientemente ancha de encía adherida alrededor del implante bucal y lingualmente. Esto se puede conseguir con una vestibuloplastia durante la colocación del implante o a través de varias técnicas de colgajo durante la exposición del mismo.

Bibliografía

1. Spiekermann H. Implantologie. Farbatlanten der Zahnmedizin, vol. 19. Stuttgart: Thieme, 1994.
2. Khoury F, Schmidt J, Sanftenberg U. Erfahrungen mit der Bohrrichtungsschablone bei der Insertion von IMZ-Implantaten. Z Zahnärztl Implantol 1991; 7: 29-32.
3. Hürzeler MB, Strub JR. Guided bone regeneration around exposed implants: A new bioresorbable device and bioresorbable pins. Prac Periodont Aesthet Dent 1995; 7: 37-47.
4. Hürzeler MB, Weng D. Erleichterung der autologen Knochenaugmentation nach Implantation mittels eines neuen Filtersystems. Quintessenz 1996; 47: 275-280.
5. Khoury F. Chirurgische Aspekte und Ergebnisse zur Verbesserung des Knochenlagers vor implantologischen Massnahmen. Implantologie 1994; 2: 237-247.
6. Rosenquist B. A comparison of various methods of soft tissue management following the immediate placement of implants into extraction sockets. Int J Oral Maxillofac Implants 1997; 12: 43-51.
7. Grundler U. Die Inlay-Transplantattechnik zur Ausbildung von Papillen zwischen Implantaten. Implantologie 1998; 5: 37-42.
8. Bengazi F, Wennström JL, Lekholm U. Recession of the soft tissue margin at oral implants. A 2-year longitudinal prospective study. Clin Oral Implants Res 1996; 7: 303-310.
9. Schelgel KA, Janson O, Neumann C, Toutenburg H. Attached gingiva and perimplantitis. Z Zahnärztl Implantol 1994; 10: 212-218.
10. Ten Cate AR. The gingival junction. En: Brånemark P-I, Zarb G, Albrektsson T, editores. Tissue-Integrated Prostheses: Osseointegration in Clinical Dentistry. Chicago: Quintessence, 1985; 145-152.
11. Nentwig GH, Cacai C, Ferstl W, Klaus R. Zur Freilegung subgingival eigeheilter enossaler Implantate im sichtbaren Bereich des Oberkiefers. Z Zahnärztl Implantol 1995; 111: 183-186.
12. Langer B. Spontaneous in situ gingival augmentation. Ing J Periodontics Restorative Dent 1994; 14: 525-536.
13. Landsberg CJ. Socket seal surgery combined with immediate implant placemnet: A novel approach for single-tooth replacement. Int J Periodontics Restotative Dent 1997; 17: 141-149.
14. Müller K, Hürzeler B, Glässer R. Kombination von verzögertem Sofortimplant, Knochenaugmentation und subepithelialem Bindegewebstransplantat zur Verbesserung der Ästhetik. Implantologie 1996; 4: 337-346.
15. Jahnke PV, Sandifer BJ, Gher EG, Gray JL, Richardson AC. Thick free gingival connective tissue autografts for root coverage. J Periodontol 1993; 64: 315-322.
16. Seibert JS. Reconstruction of deformed, partially edentulous ridges, using full thickness onlay grafts. I. Technique and wound healing. Compend Contin Educ Dent 1983; 4: 549-562.
17. Israelson H, Plemons J. Dental implants, regenerative techniques and periodontal plastic surgery to restores maxillary anterior esthetics. Int J Oral Maxillofac Implants 1993; 8: 555-561.
18. Scharf D, Tarnow D. Modified roll technique for local alveolar ridge augmentation. Int J Periodontics Restorative Dent 1992; 12: L415-L425.
19. Vence MG. Die vestibulare verschiebung des palatinalen Lappens in der Implantologie. Quintessenz 1992; 43: 1569-1577.
20. Palacci P, Ericsson I, Engstrand P, Rangert B. Optimal implant Positioning and Soft Tissue Management for the Brånemark System. Chicago: Quintessence, 1995; 59-69.
21. Flemmig TF, Jung A, Bolz K. Lappenoperationen zur rekonstruktiven Therapie interdentaler Knochendefekte. Paradontologie 1994; 4: 227-289.
22. Cawood JI, Howell RA. Reconstructive preprosthetic surgery. I. Anatomical consideration. Int J Oral Maxillofac Surg 1991; 20: 75-82.
23. Harris RJ. The connective tissue and parital thickness double pedicle graft: A predictable method of obtaning root coverage. J Periodontol 1992; 63: 477-486.
24. Langer B, Calagna L. The subepithelial connective tissue graft. J Prosthet Dent 1980; 44: 363-367.
25. Langer B, Calagna L. The subepithelial connective tissue graft: A new approach to the enhancement of anterior cosmetics. Int J Periodontics Restorative Dent 1982; 2: 23-33.
26. Langer B, Langer L. Subepithelial connective tissue graft technique for root coverage. J Periodontol 1985; 56: 715-720.
27. Miller PD Jr. Root coverage with the free gingival graft. Factors associated with incomplete coverage. J Periodontol 1987; 58: 674-681.
28. Raetzke P. Covering localized areas of root exposure employing the "envlope" technique. J Periodontol 1985; 56: 397-402.
29. Studer S, Naef R, Schärer P. Die Korrektur des lokalen Alveolarkammdefkts mittels Weichgewebstransplantation zur verbesserung der mukogingivalen Asthetik. Parodontologie 1996; 6: 187-212.
30. Saadoun AP, Farnoush AS. Alternativen zur palatinalen Mukosa als freies Schleimhauttransplantat. I. Quintessenz 1984; 35: 1889-1894.
31. Saadoun AP, Farnoush AS. Alternativen zur palatinalen Mukosa als freies Schleimhauttransplantat. II. Quintessenz 1984; 35: 2095-2100.
32. Schirra C, Hürzeler MB. Ästhetische Einzelzahnimplantat-versorgung-Neue Technik für ein optimales Veichgewebs-management durch Abformung in der ersten chirurgischen Phase und Herstellung eines Provisorious. Quintessenz 1997; 48: 1239-1254.