Mejora estética mucogingival mediante trasplante de tejidos blandos en defectos localizados de la cresta alveolar: propuesta de clasificación clínica y evaluación de los procedimientos

Stephan Stunder, Dr med dent*, Roger Naef, Dr med dent* y Peter Schärer, Prof Dr med dent, MS*

Desde el punto de vista estético, el tratamiento correctivo de los defectos localizados de la cresta alveolar supone un gran reto protésico. Se trata de defectos que pueden tratarse no sólo con prótesis sino también con la utilización de varias técnicas de cirugía periodontal, sobre todo de aumento de tejidos blandos. La clasificación preoperatoria de los defectos de la cresta alveolar resulta útil en cuanto a pronóstico y dificultades técnicas. Se propone una clasificación semicuantitativa en la que se evalúa la gravedad de la pérdida vertical y horizontal como alternativa a la cualitativa de evaluación del defecto de cresta. Se evalúan distintos métodos de aumento de tejidos blandos basados en mediciones de volumen inicial. Se propone la utilización de la técnica del colgajo plegado en casos en los que el problema se relaciona con la calidad de la cresta (un único diente en el que existe poca pérdida vertical y horizontal). Defectos mayores en los que deben solucionarse problemas volumétricos se corrigen mediante la técnica de tejido conectivo subepitelial. Otros problemas mucogingivales (p. ej., anchura gingival insuficiente, frenillo tenso, cicatrices gingivales o tatuajes) no deberían corregirse simultáneamente con los procedimientos de aumento de tejido sino que, en estos casos, es preferible la técnica de trasplante onlay.

(*Quintessence Int* 1997; 28: 785-805)

Introducción

Resulta imprescindible en el campo de la rehabilitación protésica la determinación de los problemas estéticos mucogingivales, así como el establecimiento de una planificación para su corrección[1]. El tratamiento protésico de defectos localizados de la cresta alveolar supone un gran reto en la estética mucogingival.

En este artículo, con el nombre de *defecto localizado de cresta alveolar,* se hace referencia a un déficit volumétrico de extensión limitada en el hueso y en los tejidos blandos dentro del proceso alveolar. Dichos defectos son tratados normalmente mediante prótesis parciales (únicas o múltiples) fijas. Son defectos que difieren tanto de la atrofia de la cresta alveolar residual existente en distinto grado en los pacientes edéntulos o con dentición reducida[2], como de los mayores defectos en los que el cuerpo mandibular o maxilar está afectado además del proceso alveolar.

El tratamiento con prótesis fija en casos en los que el defecto de la cresta no se ha corregido quirúrgicamente se asocia a varios problemas estéticos[3] (tabla 1):

1. Aunque la papila persiste, la forma festoneada de la encía en la arcada desaparece por la existencia del defecto tridimensional. Esto conlleva la aparición de "espacios interdentales negros". Ello resulta no sólo en problemas estéticos y fonéticos sino que, además, se produce una impactación alimentaria superior (fig. 1).

2. Después de una extracción dentaria o de la pérdida de un implante, la protuberancia vestibular de la encía y la mucosa alveolar se pierden por reabsorción de la cresta alveolar. Ello genera problemas en la reconstrucción en la región del póntico en prótesis fijas si previamente no se ha solucionado quirúrgicamente. En casos extremos, pueden ser necesarias restauraciones removibles para solucionar el problema (figs. 2a-d).

3. El punteado gingival fisiológico genera con frecuencia una textura gingival antiestética. La encía y la mucosa alveolar tienen que cicatrizarse. Si la encía es demasiado fina, la mucosa presenta aspecto suave y brillante.

En visitas de seguimiento, los pacientes se sienten decepcionados cuando los defectos localizados de la cresta

*Prosthodontic Clinics, Dental School, University of Zurich, Zurich, Suiza.

Correspondencia: Dr. Stephan Studer, Prosthodontic Clinic, Dental School, University of Zurich, Plattenstrasse 11, CH-8028 Zurich, Suiza.

Tabla 1. Problemas potenciales de los defectos crestales sin corrección quirúrgica

Problemas estéticos	Problemas funcionales
Pérdida de papila y formación de espacios	Peligro de problemas fonéticos; aberturas interdentales "negras" y "habla humedecida" (espacios interdentales abiertos)
Pérdida de contorno vestibular; diseño más difícil de un apoyo estético del póntico	Riesgo de impactación alimentaria bajo el póntico
Textura gingival inestética (tejido cicatrizal) o pérdida de anchura gingival	

Figura 1. Típico defecto localizado de cresta alveolar en el que ha desaparecido la forma festoneada de la encía en la arcada y se ha producido retroceso gingival por existencia de un defecto tisular tridimensional. Una prótesis parcial fija convencional permitiría la formación de triángulos interdentales "negros".

alveolar no se han solucionado quirúrgicamente antes de la reconstrucción con prótesis fijas en zonas estéticas[4]. Se ha determinado en trabajos previos que un 46% de los pacientes expresó su insatisfacción por la impactación alimentaria y un 20% estaban descontentos con la estética obtenida[4].

El objetivo de este artículo es proponer una clasificación de los defectos localizados de la cresta alveolar que permita un pronóstico preoperatorio amplio de la cirugía mucogingival planeada. Además, se evalúan los métodos quirúrgicos y no quirúrgicos para la corrección de dichos defectos.

Clasificación de los defectos localizados de la cresta alveolar

Los defectos localizados de la cresta alveolar pueden ser clasificados cualitativamente según su forma tridimensional y semicuantitativamente según su gravedad y extensión.

Clasificación cualitativa de la forma del defecto

Un defecto exclusivamente limitado en sentido vestibulolingual, por ejemplo, un defecto sólo horizontal, ha sido clasificado como de clases I[5] o B[6] (tabla 2). Un defecto tisular en sentido únicamente apicocoronario se ha clasificado como clase II[5] o A[6]. El defecto que afecta a ambos sentidos, por ejemplo, un defecto combinado horizontal y vertical, se ha definido como de clases III[5] o C[6].

Clasificación semicuantitativa en función del grado de gravedad

El grado de gravedad del defecto de la cresta alveolar se ha determinado semicuantitativamente según su tamaño (tabla 3). El defecto tisular se considera menor cuando mida menos de 4 mm, moderado cuando se encuentra comprendido entre 3 y 6 mm y extenso cuando es superior a 6 mm[6]. Esta clasificación no describe la dimensión del defecto de la cresta. Por ello, se propone una clasificación semicuantitativa más detallada que valore el defecto de forma independiente en su dimensión vertical y horizontal[7].

El componente vertical del defecto tisular se mide desde el punto más profundo del defecto hasta una tangente imaginaria que uniría las papilas de los dientes adyacentes (fig. 3a). La extensión horizontal se define como la distancia entre el punto más profundo del de-

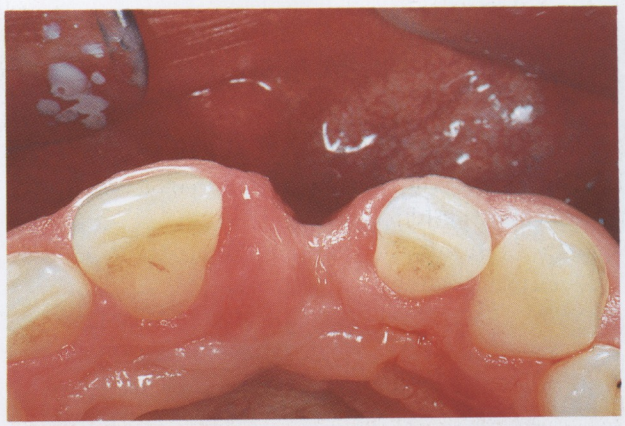

Figuras 2a y b. El implante en la región del incisivo lateral superior izquierdo tuvo que ser retirado después del tratamiento por periimplantitis. La reabsorción ósea conlleva una pérdida de protuberancia vestibular gingival y de la mucosa alveolar.

Figuras 2c y d. El defecto crestal se trató dos veces mediante aumento de tejidos blandos para evitar problemas en el apoyo del póntico antes de la inserción de una prótesis parcial fija de tres unidades.

Tabla 2. Clasificación cualitativa del defecto de la cresta alveolar localizado basada en la forma tridimensional del defecto

Criterio de clasificación	Nomenclatura de Seibert	Nomenclatura de Allen
Pérdida tisular vertical y horizontal con altura de la cresta normal	Clase I	Tipo B
Pérdida vertical o coronoapical con altura de la cresta normal	Clase II	Tipo A
Pérdidas óseas combinadas vertical y horizontal	Clase III	Tipo C

fecto y una línea de arcada dentaria imaginaria que uniría el margen vestibulogingival o la unión amelocementaria vestibular de los dos dientes adyacentes (fig. 3b). La tangente imaginaria por encima del defecto de la cresta y la línea de contorneado de la arcada definen la forma estética ideal de la cresta de forma semicuantitativa y establecen la cantidad de volumen que se debe incrementar.

Clasificación semicuantitativa en función de la extensión del defecto

Una clasificación semicuantitativa más detallada tiene en cuenta la extensión del defecto (tabla 4). El defecto de la cresta se clasifica como defecto de 1, 2, 3 o 4 dientes en función del número de dientes que se deben sustituir protésicamente.

Tabla 3. Clasificación semicuantitativa de los defectos de las crestas localizados en función de la gravedad de las dimensiones vertical y horizontal

Criterios de clasificación en dimensión vertical		Criterios de clasificación en dimensión horizontal	
Tamaño del defecto en relación a las puntas papilares adyacentes	Denominación	Tamaño del defecto en relación con las puntas papilares	Denominación
< 3 mm	Defecto vertical leve	< 3 mm	Defecto horizontal leve
De 2 a 6 mm	Defecto vertical moderado	3 a 6 mm	Defecto horizontal moderado
> 6 mm	Defecto vertical grave	> 6 mm	Defecto horizontal grave

Importancia clínica de la clasificación de un defecto de la cresta

La clasificación preoperatoria del defecto de la cresta en función de su extensión, su gravedad y su forma, tiene importancia clínica, ya que permite establecer un pronóstico previo al aumento planificado (tabla 5). Se tiene una opinión preoperatoria sobre si la extensión del defecto permite su corrección mediante un aumento del tejido blando o si es necesario un injerto óseo. Dicha limitación es de importancia clínica porque un incremento del tejido blando es menos invasivo para el paciente que un aumento óseo. En principio, un defecto de los tejidos blandos extenso que afecte hasta a 4 dientes puede corregirse mediante procedimientos de incremento de los tejidos blandos pero tienen que considerarse los procedimientos de aumento óseo cuando la extensión del defecto es de esta magnitud.

La clasificación según la extensión de la lesión permite estimar el pronóstico: la corrección de un defecto que afecta a un solo diente mediante métodos de aumento tisular presenta un mejor pronóstico que la corrección de defectos de 2 o 3 dientes porque estos últimos suponen un mayor reto y la utilización de técnicas más complejas.

La clasificación semicuantitativa en función del grado de gravedad del defecto de la cresta facilita también el pronóstico preliminar. La corrección de un defecto menor es más simple que la de un defecto moderado. Un defecto importante requiere un tratamiento más complejo y, como norma, dichos defectos precisan de varios métodos de aumento realizados con un intervalo de tiempo no inferior a 3 meses.

Con la clasificación cualitativa del defecto de la cresta se realiza también una estimación del pronóstico preoperatorio preliminar del método de aumento de tejido blando planificado. Además, estima la dificultad técnica-quirúrgica del procedimiento: el componente vertical del defecto de la cresta alveolar es más difícil de reconstruir que el componente horizontal[5,8]. Los defectos de clases II y III exigen una mayor precisión al operador que los de clase I.

Corrección de los defectos crestales localizados

En principio, los defectos localizados de la cresta alveolar pueden solucionarse de dos maneras (tabla 6). El defecto puede compensarse mediante una prótesis fija o removible y no solucionarse quirúrgicamente[9], o bien puede corregirse mediante cirugía durante la fase protésica preparatoria[10-13].

Tratamiento del defecto localizado de la cresta alveolar sin cirugía

Un defecto de la cresta puede compensarse mediante gran variedad de opciones protésicas. Esto evita la cirugía al paciente pero siempre supone un compromiso estético y, además, dificultan la higiene oral.

Las opciones protésicas que pueden utilizarse para solucionar un defecto de cresta alveolar son las siguientes:

1. Pónticos modificados con un color igual al de los dientes.

2. Modificación del cuello del póntico para camuflar el defecto.

3. Póntico con porción cervical de "color gingival" (figs. 4a-c).

La pérdida tisular de la zona del póntico o la pérdida de la papila en caso de ausencia de múltiples dientes se imita con material rosa. En restauraciones fijas, el material suele ser cerámica rosa colocada en la porción cervical del póntico y en prótesis removibles se consigue el

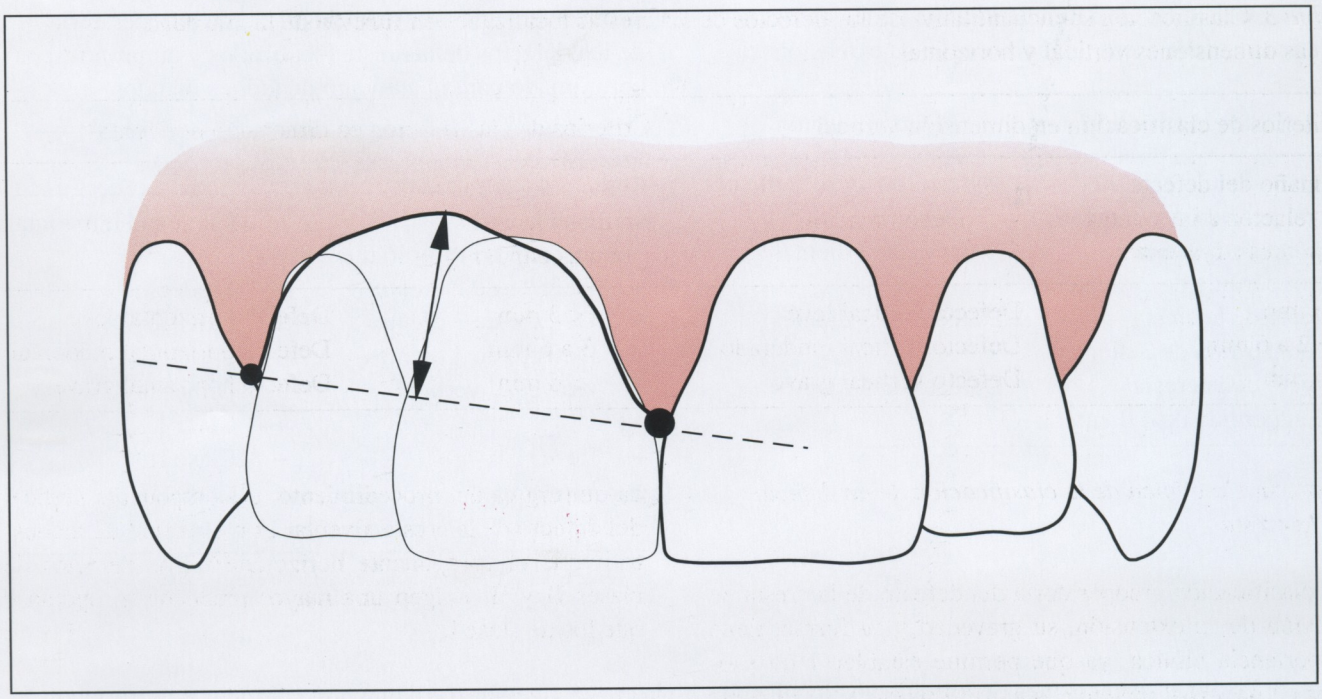

Figura 3a. El componente vertical del defecto tisular se mide desde el punto inferior del defecto hasta una tangente imaginaria que une la punta de las papilas adyacentes.

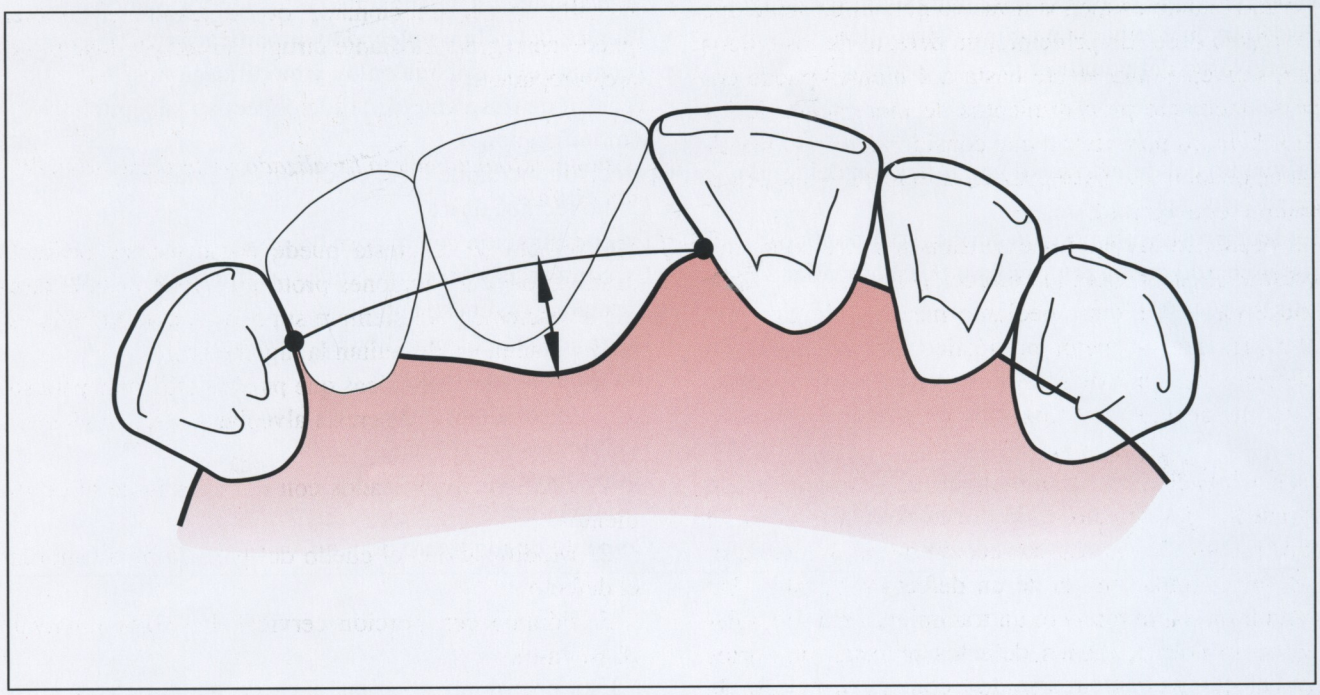

Figura 3b. El componente horizontal se define como la distancia entre el punto inferior del defecto y una curvatura de arcada imaginaria que pasa sobre el margen vestibulogingival y los márgenes cementóademantinos de los dientes adyacentes.

Tabla 4. Clasificación semicuantitativa de los defectos localizados de la cresta alveolar según su extensión

Criterio de clasificación	Denominación
Defecto de la cresta con pérdida de un diente	Defecto de un solo diente
Defecto de la cresta con pérdida de 2 dientes	Defecto de 2 dientes
Defecto de la cresta con pérdida de 3 dientes	Defecto de 3 dientes
Defecto de la cresta con pérdida de 4 dientes	Defecto de 4 dientes

Tabla 5. Relación entre la clasificación preoperatoria de los defectos de la cresta localizados y un prónostico aproximado para el aumento de tejidos blandos

Pronóstico		Pronóstico	
	Extensión		Gravedad horizontal
++	Defecto de un solo diente	++	Leve
+	Defecto de 2 dientes	+	Moderado
±	Defecto de 3 dientes	±	Extenso
–	Defecto de 4 dientes	–	
	Gravedad vertical		Dimensión
++		++	Clase I
+	Leve	+	Clase II
±	Moderado	±	Clase III
–	Extenso	–	

++: excelente; +: bueno; ±: término medio; –: cuestionable.

Tabla 6. Posibles correcciones de los defectos localizados de la cresta alveolar mediante procedimientos quirúrgicos y no quirúrgicos

Métodos protésicos no quirúrgicos	Métodos quirúrgicos
Solución de defectos de la cresta con pónticos estéticos • Diseño inclinado hacia palatino del póntico • Diseño largo del póntico	Corrección mediante aumento de los tejidos blandos • Técnica del colgajo plegado y modificaciones • Técnica del trasplante onlay y modificaciones • Técnica de trasplante de tejido conectivo subepitelial y modificaciones
Cubrimiento del defecto mediante imitación del tejido blando ausente • Cerámica rosa en la porción cervical del póntico • Enmascarado dental removible y flexible realizado con silicona rosa	Corrección mediante regeneración ósea guiada • Como técnica única • En combinación con material óseo • En combinación con materiales sustitutorios del hueso Sustitución con hueso autógeno • Injerto de sínfisis mandibular • Injerto de cresta ilíaca Corrección con materiales aloplásticos • Fosfato tricálcico • Hidroxiapatita • Sulfato cálcico • Cemento de ionómero de vidrio

mismo efecto mediante resina rosa. Éste es el método de elección para las restauraciones fijas implantosoportadas en una cresta alveolar normalmente atrofiada.

4. "Máscara" removible y flexible realizada con silicona flexible[14].

Esta opción no soluciona únicamente el defecto crestal sino que también permite la confección de tejido que cubra la zona de la papila en casos de recesión radicular vestibular. El riesgo de acumulación de placa se ve aumentado y dada la edad y el uso es necesario un cambio cada 2 o 3 años.

Figuras 4a-c. Procedimientos no quirúrgicos para solventar defectos crestales localizados con métodos protésicos. El tejido perdido en la región del póntico se imitó con porcelana rosa (IPS-Empress, Ivoclar-Vivadent). La porción cerámica gingival se cementó (tratada con ácido hidroclórico, silanización y cemento de resina compuesta) a la parte interna de la prótesis y se ubicó en su lugar.

Corrección quirúrgica de los defectos crestales localizados

Aumento de tejido blando (tabla 6)

La corrección realizada con éxito de un defecto alveolar mediante únicamente un aumento del tejido blando es posible en casos de pequeños defectos en combinación con restauraciones fijas dentosoportadas o implantosoportadas. Defectos de 1, 2 o incluso 3 dientes, de una gravedad moderada pueden solucionarse también mediante un aumento tisular menos complicado. Defectos de 3 o 4 dientes, incluso de gravedad moderada precisan un aumento óseo[15,16].

Cuando se diseñan prótesis parciales removibles, sólo tiene que realizarse un aumento de los tejidos blandos para corregir los márgenes desagradables[17] y para prevenir la formación de cresta blanda postoperatoria. Cuando se planifica un tratamiento de implantes en dos fases, el aumento tisular de la cresta es mejor realizarlo en la segunda fase (conexión de los pilares) para mejorar la estética mucogingival[18].

Métodos alternativos para aumento de tejidos blandos (tabla 6)

La regeneración ósea guiada puede utilizarse para la corrección de defectos crestales localizados[19-21]. Es una técnica en la que se usa una membrana como barrera o en combinación con hueso o materiales sustitutivos del hueso[22,23]. La regeneración ósea guiada es preferible al aumento de tejidos blandos durante la primera fase de la operación o de la colocación de los implantes[18]. El implante se coloca en la posición estéticamente óptima y las dehiscencias óseas y fenestraciones se corrigen mediante procedimientos de regeneración ósea guiada[24,25].

Por contra, en casos en los que se planifican prótesis convencionales o cementadas, es preferible el aumento de la cresta alveolar mediante tejidos blandos, aunque el defecto tenga que ser corregido con un trasplante óseo combinado con regeneración ósea guiada[26] o con materiales aloplásticos como el fosfato tricálcico[27], la hidroxiapatita[6,28-31] o los cementos de ionómero de vidrio[32].

Tabla 7. Aumento de tejidos blandos para la corrección de defectos de la cresta localizados

Método	Denominación
Corrección mediante colgajo pediculado	Técnica del colgajo plegado Técnica del colgajo plegado modificado
Corrección mediante trasplante mucoso	Técnica de trasplante onlay Modificaciones: técnica de cuña, técnica inlay
Corrección mediante trasplante de tejido conectivo	Trasplante de tejido conectivo subepitelial Modificación: trasplante de bolsas

Tabla 8. Ventajas e inconvenientes de tres métodos de aumento de tejidos blandos

Propiedades	Técnica de colgajo plegado	Técnica de trasplante onlay	Técnica de tejido conectivo subepitelial
Pronóstico del método	Excelente	Bueno	De bueno a excelente
Riesgo de necrosis del injerto	Muy reducido	Incierto	Relativamente reducido
Principal ganancia de volumen	Moderada, propia del tamaño del injerto	Larga, en principio	Larga, en principio
Adaptación del color al tejido gingival adyacente	Excelente	Promedio pobre	Buena
Descontento del paciente	Relativamente poco, una sola región quirúrgica	Relativamente alto, dos regiones quirúrgicas	De moderado a alto: dos regiones quirúrgicas pero cubre con epitelio la zona donante
Posibilidad de corrección de problemas estéticos mucogingivales adicionales en el mismo acto quirúrgico	No	Sí	No

Ante una mucosa muy fina, estos componentes permiten perforaciones o transmigran hacia la covertura epitelial. Los defectos crestales aumentados mediante estas técnicas comportan una implantación posterior más complicada.

En resumen, el aumento de tejidos blandos permite una mejora mucogingival cuando se planifican reconstrucciones protésicas y durante las segundas fases en tratamientos con implantes. Otros métodos de aumento tisular se utilizan durante la primera fase de tratamientos con implantes. Es preferible la regeneración ósea guiada con hueso o sustitutos de éste[24,25]. Ante defectos extensos de la cresta es más favorable realizar trasplantes óseos a partir de sínfisis mandibular o de cresta ilíaca[15,16].

Evaluación de distintos métodos de aumento de tejidos blandos

Se han descrito múltiples métodos de aumento de tejidos blandos. Básicamente pueden englobarse en tres grupos (tablas 7 y 8 y figs. 5-7):

1. Técnica del colgajo plegado[10] con modificaciones[33,34].

2. Técnica del trasplante onlay[5,35] con modificaciones[5,36].

3. Técnica del trasplante de tejido conectivo subepitelial[11] con modificaciones[12].

Los injertos de tejidos blandos libres se obtienen tanto de la región entre el canino y el primer premolar supe-

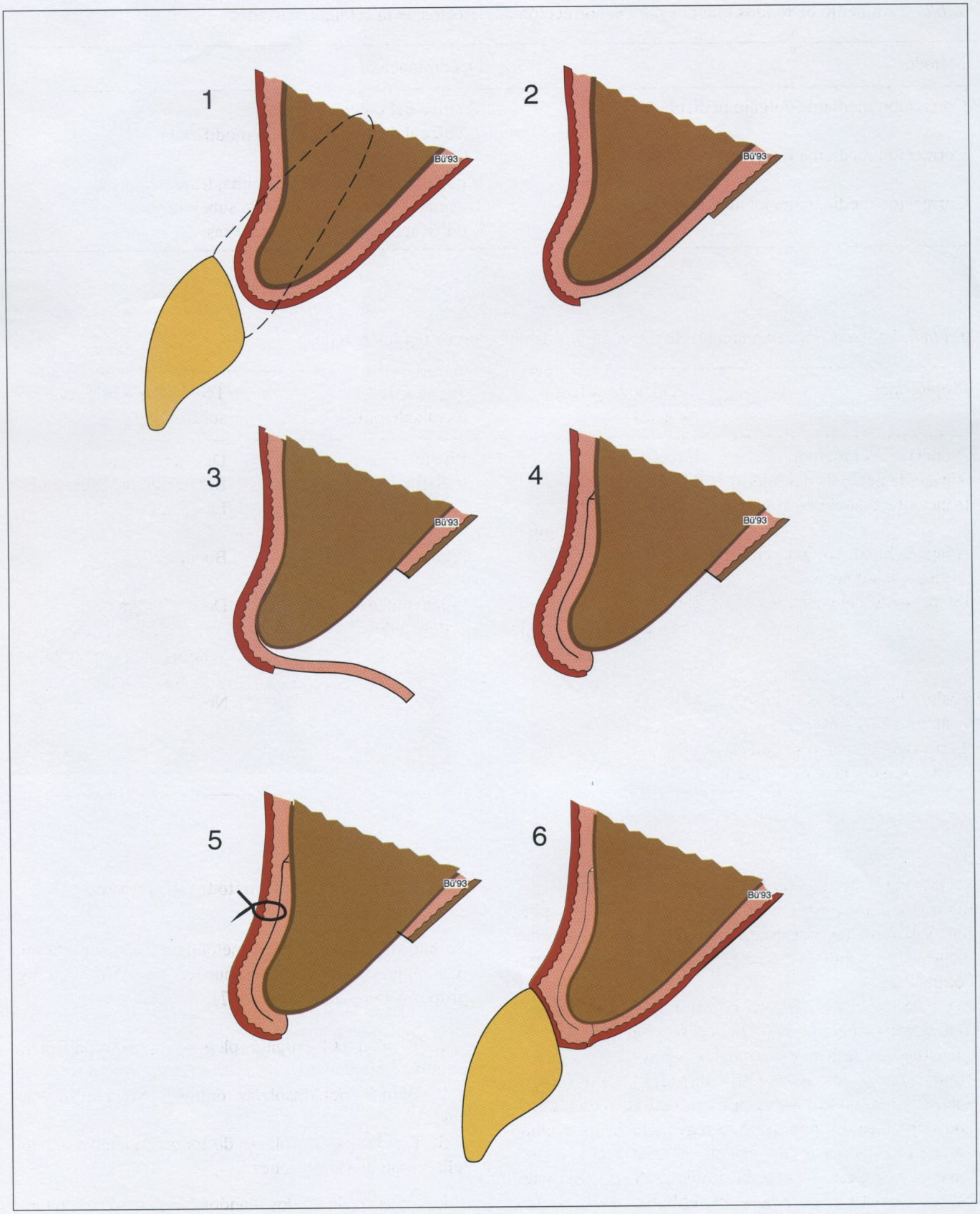

Figura 5. Técnica del colgajo plegado (para más detalles véase el texto).

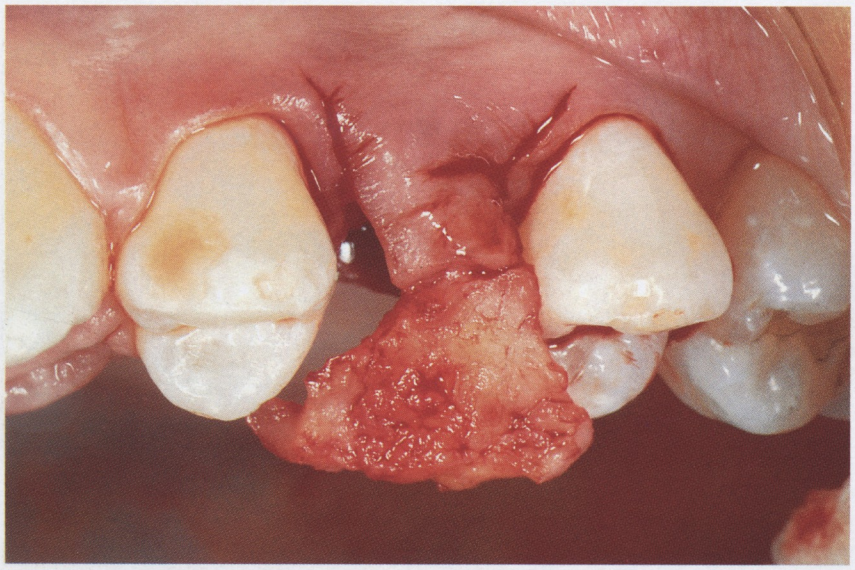

Figura 6a. Se desepiteliza la encía palatina del defecto con un bisturí del número 15 de modo que pueda verse el colgajo pediculado de tejido conectivo vestibular. La papila adyacente no se incluye en el colgajo.

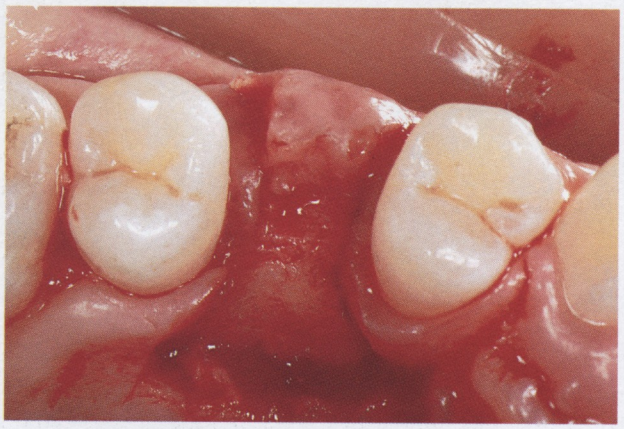

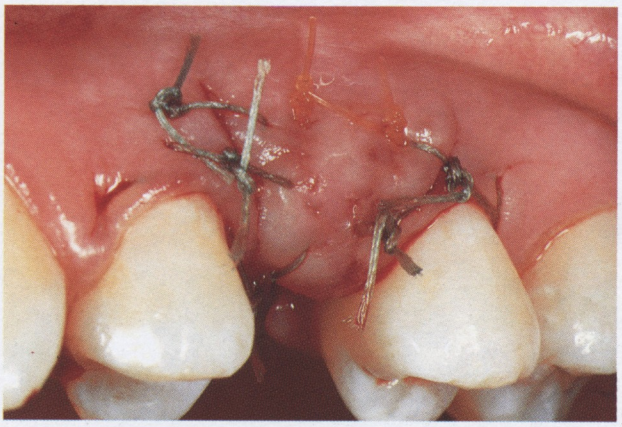

Figuras 6b-d. Una bolsa supraperióstica de tejido blando en la que se enrolla el colgajo de tejido conectivo se prepara por la parte vestibular del defecto. El colgajo se fija en su sitio mediante 2 puntos simples de sutura en la encía queratinizada. La región donante se cura de forma espontánea.

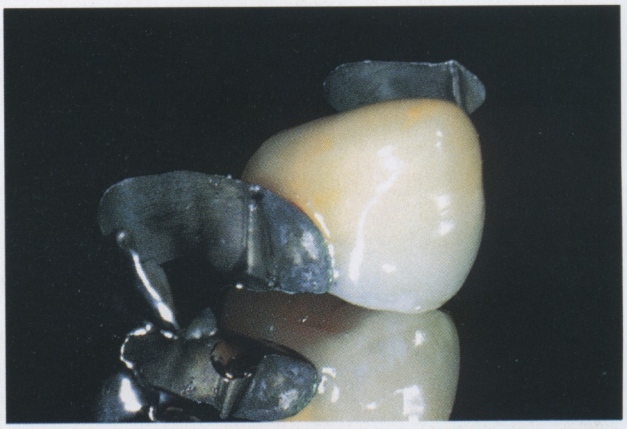

Figuras 6e-g. El acondicionamiento del lecho del póntico aumentado se realiza 3 meses después de la intervención. La forma asimétrica de la encía se corrige por gingivectomía. Después de la epitelización del lecho del póntico se coloca una prótesis cementada. Se diseña una base del póntico que precisa un buen pulido.

rior, en el paladar duro, como de la región de la tuberosidad del maxilar[37].

Técnica del colgajo plegado (colgajo pediculado de tejido conectivo desepitelizado) (figs. 5 y 6)

Se desepiteliza la superficie gingival palatina del defecto en forma trapezoidal. Se elimina completamente el tejido epitelial con un bisturí del número 15 o un instrumento diamantado gingival[10] y el colgajo de un grosor de 0,75 mm se refleja en dirección palatina[33,34]. El tejido conectivo queda expuesto y es liberado del hueso en forma de colgajo pediculado trapezoidal en el que la papila adyacente se incluye. Se crea una bolsa supraperióstica de tejido blando en la parte vestibular de la cresta. Se coloca el colgajo de tejido conectivo desepitelizado en la bolsa y se sujeta a la encía queratinizada mediante uno o dos puntos simples de sutura. La región donante cicatriza por segunda intención.

La técnica de colgajo plegado ofrece color y textura de los tejidos blandos mucho más estéticos. El procedimiento es menos traumático para el paciente que sólo tiene que someterse a una intervención de una única región. Sólo los defectos de clase I de gravedad leve pueden tratarse mediante esta técnica porque la cantidad de tejido donante es limitada[3,10]. Por el mismo motivo, es una técnica contraindicada cuando el tejido palatino es fino (2 mm o menos) o cuando previamente se ha perforado, como sucede en algunas ocasiones durante la segunda fase de un tratamiento con implantes.

Técnica de trasplante onlay (injerto libre de grosor completo) (figs. 7 y 8)

Se elimina un grosor de 0,75 mm del epitelio de encía queratinizada de la región receptora de forma que quede una zona ligeramente hemorrágica[5,35]. Se prepara un colgajo supraperióstico en la región de mucosa alveolar lábil y se separa el tejido muscular del periosto. El injerto se obtiene del paladar duro. La incisión no tiene que ser muy inferior en la región de la raíz palatina del primer molar superior a fin de obtener una hemorragia mínima. Por contra, en el injerto libre autógeno gingival cuyo espesor es aproximadamente de 1 mm[38], la técnica del

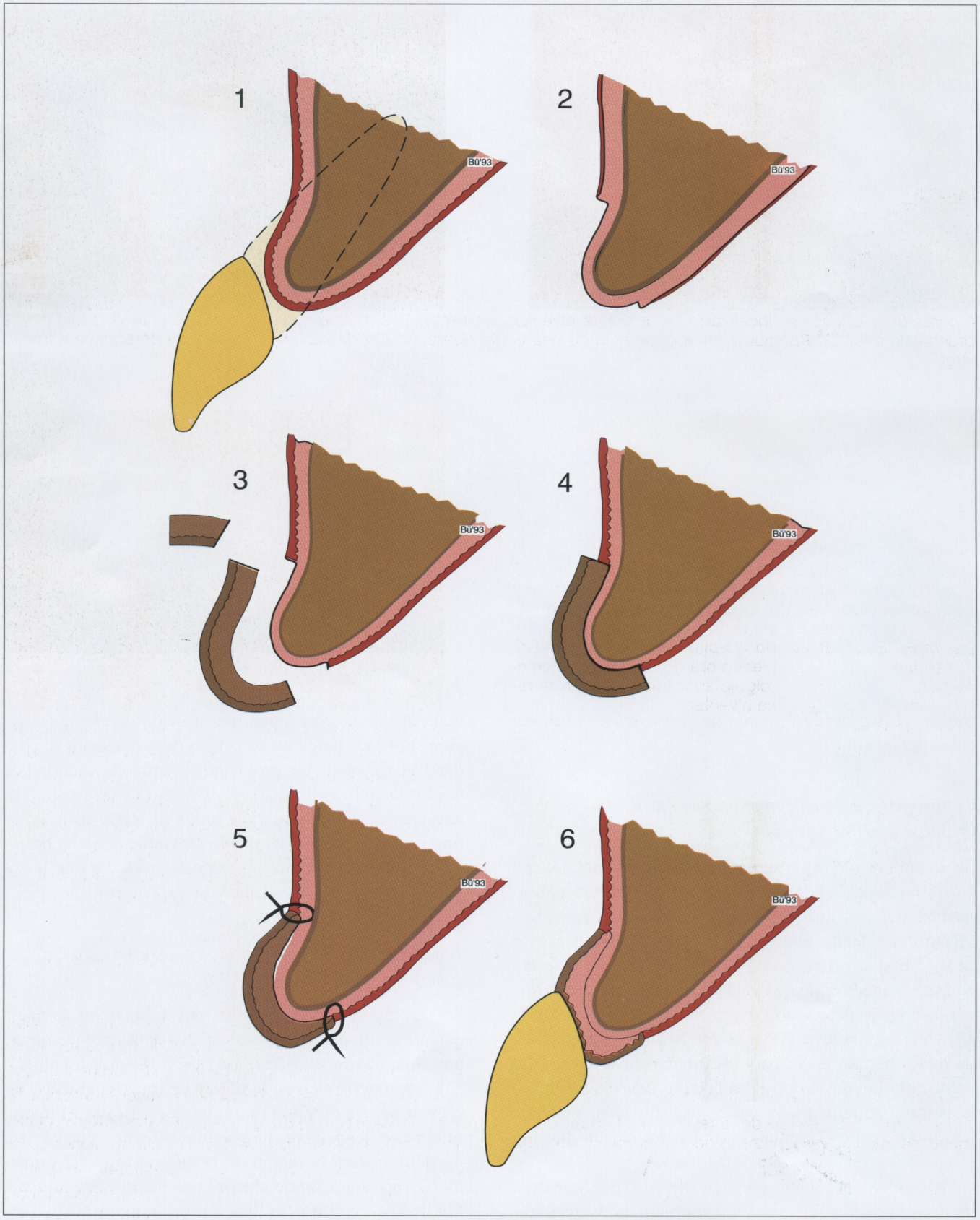

Figura 7. Técnica del trasplante onlay (para más detalles véase el texto).