Beatriz Gálvez Rodríguez

REHABILITACIÓN DE MAXILARES ATRÓFICOS MEDIANTE IMPLANTES PTERIGOIDEOS

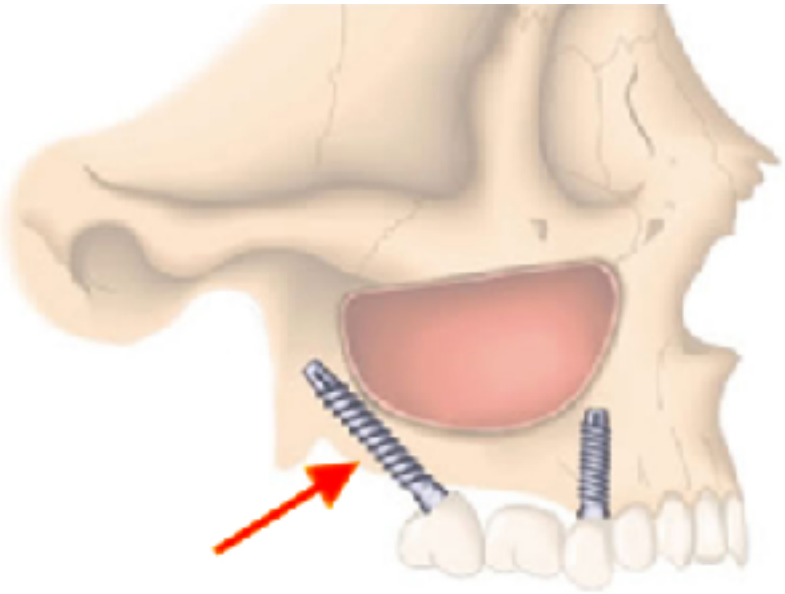

Máster en Implantología y Rehabilitación Oral de Esorib

Unversidad Fernando de Pessoa

Oporto, 2017

Beatriz Gálvez Rodríguez

REHABILITACIÓN DE MAXILARES ATRÓFICOS MEDIANTE IMPLANTES PTERIGOIDEOS

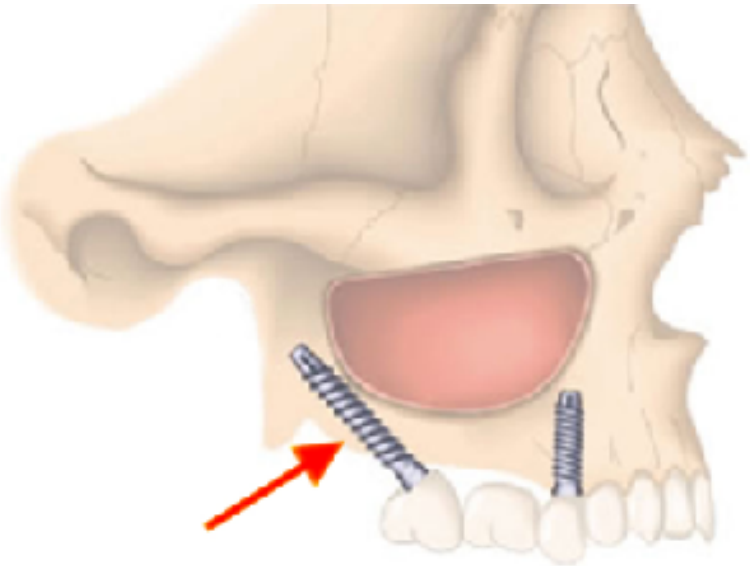

Máster en Implantología y Rehabilitación Oral de Esorib

Unversidad Fernando de Pessoa

Oporto, 2017

Trabajo presentado a la Universidad Fernando de Pessoa como parte de los requisitos para la obtención de un grado de Máster en Implantología y Rehabilitación Oral.

Beatriz Gálvez Rodríguez

Rehabilitación de maxilares atróficos mediante implantes pterigoideos

Firma:

SUMMARY:(inglés)

The placement of pterygoid implants is a surgical technique indicated in severe maxillary atrophy, and as an alternative to sinus elevation. In the region where the pterygoid implant is located, three bone structures are joined by different bones: the maxilla, the palatine, and the sphenoid.

Increasingly, it is clear that edentulism is a widespread social problem. For this reason, we performed this literature review, with the objective of evaluating as an option the placement technique of pterygoid implants.

We concluded that a good preoperative study is one of the best options to rehabilitate the atrophic maxilla, with high success rates ranging from 86.3% to 99% in the long term

RESUMO: (portugués)

A colocação de implantes pterigóides é uma técnica cirúrgica indicada na atrofia maxilar grave e como alternativa à elevação do seio. Na região onde o implante pterigóide está localizado, três estruturas ósseas são unidas por diferentes ossos: a maxila, o palatino e o esfenóide.

Cada vez mais, é claro que o edentulismo é um problema social generalizado. Por esse motivo, realizamos esta revisão da literatura, com o objetivo de avaliar como opção a técnica de colocação de implantes de pterygoid.

Concluímos que um bom estudo pré-operatório é uma das melhores opções para reabilitar a maxila atrófica, com altas taxas de sucesso variando de 86,3% a 99% no longo prazo.

AGRADECIMIENTOS:

Quisiera aprovechar estas páginas para mostrar mi agradecimiento a varias personas, en especial a mi gran pilar, mi madre, que siempre me ha apoyado en el camino de mi formación, y me ha comprendido y animado tanto en los buenos como en los malos momentos. Ha lidiado con mis días más estresantes con todo el cariño que muestra una madre.

También quisiera agradecérselo a mis hermanas, ya que son las que siempre están ahí para escucharme y aconsejarme de la mejor manera.

Se lo agradezco a Emilio Beltrami, pues es una de las personas que más ha tenido que aguantar mi día a día, con toda la paciencia del mundo, y me ha ayudado en todo lo que ha podido.

Quiero dar las gracias a mis abuelos, de los que nunca ha faltado una palabra de cariño, y me han dado apoyado para conseguir mis metas.

No me puedo olvidar de mis compañeros del máster, han compartido conmigo este año de aprendizaje, nos hemos ayudado a crecer tanto profesional como personalmente y estoy agradecida de haberlos conocido.

Por último, le quiero dar las gracias a todos mis profesores del Máster, en especial a José Francisco Ballester Ferrandis y a Miguel Cortés Padilla, porque sin ellos nada de esto hubiera sido posible. Nos dedican todo su tiempo y paciencia para que seamos buenos profesionales, enseñándonos lo que saben de la mejor manera.

INDICE:

Página

- INTRODUCCIÓN: 8
  1. Problemática de la rehabilitación maxilar superior edéntula 8
  2. Opciones y alternativas para la rehabilitación 10
     - 2.1. Elevación de seno maxilar 10
     - 2.2. Rehabilitación implantosoportada con cantilevers distales 12
     - 2.3. Injertos óseos 12
     - 2.4. Implantes cortos 14
     - 2.5. Implantes angulados 14
     - 2.6. Implantes cigomáticos 15
  3. Implantes pterigoideos 16
     - 3.1. Reseña anatómica 18
     - 3.2. Técnica quirúrgica 20
       - 3.2.1. Estudio preoperatorio y premedicación 20
       - 3.2.2. Primera fase quirúrgica 21
       - 3.2.3. Modificaciones quirúrgicas 22
- OBJETIVOS: 23
- MATERIAL Y MÉTODOS: 24
- RESULTADOS: 25
- DISCUSIÓN: 28
- CONCLUSIONES: 34
- ANEXOS: 36
- BIBLIOGRAFÍA: 42

INTRODUCCIÓN:

1. Problemática de la rehabilitación maxilar superior edéntula.

Desde finales de los años 70, y principios de los 80, sabemos por los estudios longitudinales clásicos de Hirschfield y Mcfall (1,2), que los primeros dientes en perderse debido a la evolución de la enfermedad periodontal, son los segundos y primeros molares maxilares.

La ausencia prolongada de los dientes y ciertas afecciones como la enfermedad periodontal pueden producir reabsorciones severas que determinen la ausencia casi total de la estructura ósea.

Aún en caso de conservar remanente óseo, en la zona molar superior es frecuente encontrar una estructura que impide colocar implantes con alta predecibilidad, en comparación con otras zonas como la mandíbula o el sector anterosuperior(3).Esto origina que la rehabilitación de la zona posterior del maxilar mediante prótesis implanto-soportada, sea una situación cotidiana en el día a día del clínico en su consulta dental.

Balshi (4) y Zarb et al (5) describen esta problemática de la zona posterosuperior del maxilar desdentado atribuyéndola a las peculiares características morfológicas que presenta: calidad ósea deficiente, corticales delgadas, esponjoso amplio, cresta con volumen óseo insuficiente y neumatización excesiva del seno maxilar.

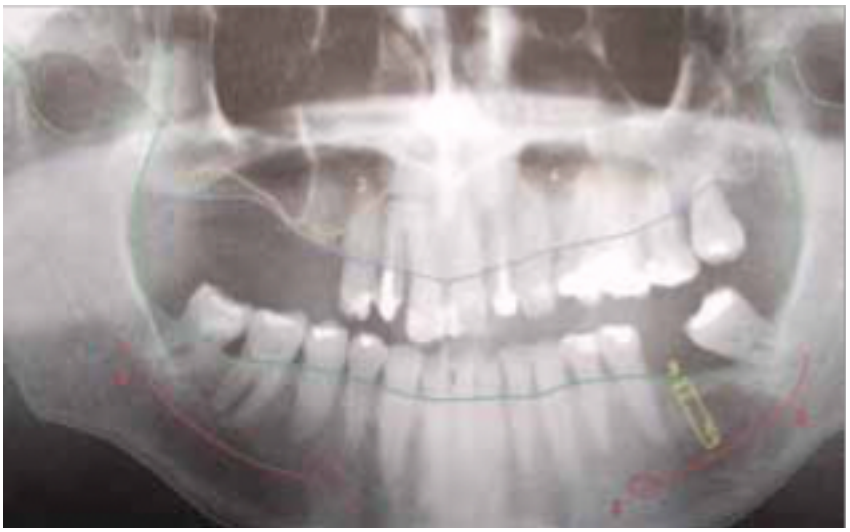

Figura 1 . *Panorámica. Podemos apreciar la neumatización de seno maxilar.*

Para rehabilitar el sector posterior del maxilar mediante prótesis implanto-soportada, se dispondría a nivel vertical del hueso residual desde la cresta ósea alveolar, hasta la cortical del suelo del seno maxilar, y a nivel horizontal de la distancia entre las corticales óseas palatina y vestibular.

A todo esto se suman también los factores biomecánicos, es decir, fuertes masticaciones generadas durante la masticación, ya que las fuerzas oclusales son más altas en las regiones premolares y molares que en el maxilar anterior(6).

Estos factores dificultan la estabilidad primaria y el proceso de oseointegración en el corto plazo, comprometiendo la instalación de implantes y su predecibilidad(7), así se puede constatar, que en la región posterior de los maxilares superiores es la zona donde menor numero de implantes se colocan(8,9).

2. Opciones y alternativas para la rehabilitación.

El sector maxilar posterior presenta una serie de particularidades que son necesarias tener en cuenta antes de plantearnos su rehabilitación mediante prótesis implantosoportadas:

- Calidad ósea, esta zona suele presentar hueso de poca densidad, generalmente nos encontramos con huesos tipo III y IV de la clasificación de Lekholm y Zarb(5).

- Fuerzas oclusales recibidas en el sector posterior durante la masticación son mucho mayores que en zonas anteriores. (10)

- Relación corona-implante desfavorable, debido a la reabsorción ósea progresiva que sufre el sector posterior, la distancia entre la cresta ósea y los dientes antagonistas es mayor, lo que afecta a la relación corona-implante.

- Patrón de reabsorción, la reabsorción del maxilar superior sigue un patrón centrípeto y vertical (11), produciéndose a mucha mayor velocidad que en la mandíbula, lo que provoca una situación de mordida cruzada posterior.

- Disponibilidad ósea, la pérdida ósea en altura se debe al proceso de reabsorción ósea tras la pérdida dentaria junto con el proceso de neumatización del seno maxilar. (10,12) .

2.1. Elevación de seno maxilar.

La cirugía más frecuentemente realizada es la elevación de seno mediante acceso lateral, o también llamada coloquialmente elevación de seno “abierta”, que fue presentada por Boyne y James, y Tatum en la década en 1980 (13).

La elevación de seno mediante ventana lateral, es un procedimiento donde, tras anestesiar la mucosa, se levanta un colgajo a espesor total, y tras exponer la pared ósea vestibular, se realiza sobre la misma una ventana que nos va a permitir acceder a la membrana que tapiza el interior del seno maxilar. A continuación se procederá a despegar dicha membrana de las paredes óseas vestibular y medial, así como del suelo del mismo. De esta manera, se prepara superficie receptora del material de injerto a utilizar, que puede ser desde hueso autólogo, un sustituto óseo o una mezcla de ambos(14).

Figura 2. *Ventana lateral en el seno maxilar con instrumento rotatorio.*

2.2. Rehabilitación implantosoportada con cantilevers distales.

En el concepto original, para la colocación de implantes en desdentados completos según el sistema Bränemark, éstos se colocaban axialmente al plano oclusal en las zonas de mayor disponibilidad ósea en altura y en calidad, como podía ser la premaxila y entre los orificios mentonianos(15), para realizar posteriormente la ferulización de dichos implantes mediante la prótesis implantosoportada de arco completo. Esto llevaba en muchas ocasiones a tener que diseñar prótesis con amplios cantiléver distales, pudiendo llegar en ocasiones hasta de más de 20 mm, para poder rehabilitar los molares(16).

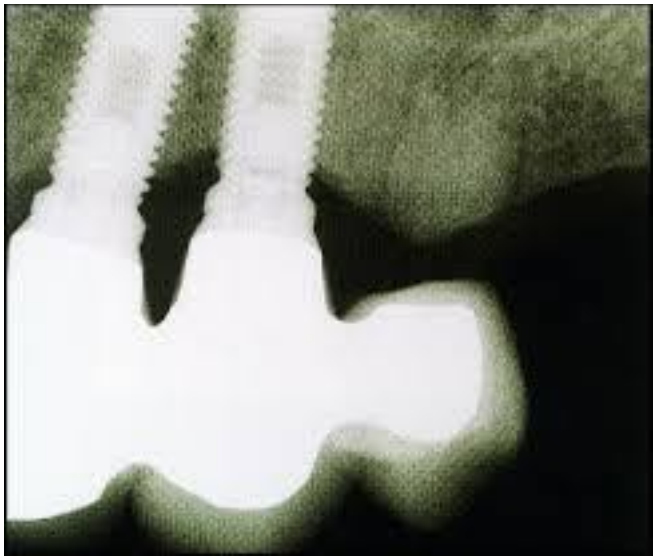

Figura 3. *Rehabilitación parcial con cantilever distal*.

2.3. Injertos óseos.

Un injerto es una parte de un órgano o tejido que tras ser extirpado de una “zona donante” se inserta en otra “zona receptora” con el objetivo de dar soporte y/o corregir un defecto estructural. El injerto se nutre de la zona receptora.

El hueso autólogo o autoinjerto son los que se realizan entre dos regiones del mismo individuo, por lo que no provocan problemas de histocompatibilidad y además es la única fuente de células osteogénicas.

Según el origen del que provienen, los podemos clasificar en:

- Autoinjertos o injertos autólogos, que provienen del mismo individuo.
- Aloinjertos o injertos heterólogos, provienen de otro ser humano.
- Xenoinjertos, provienen de individuos de otra especie.
- Aloplásticos, son productos sintéticos.

El injerto autólogo puede provenir de diferentes zonas como síntesis o mentón, rama ascendente y cuerpo mandibular, apófisis coronoides, tuberosidad maxilar, calota, tibia o cresta ilíaca.

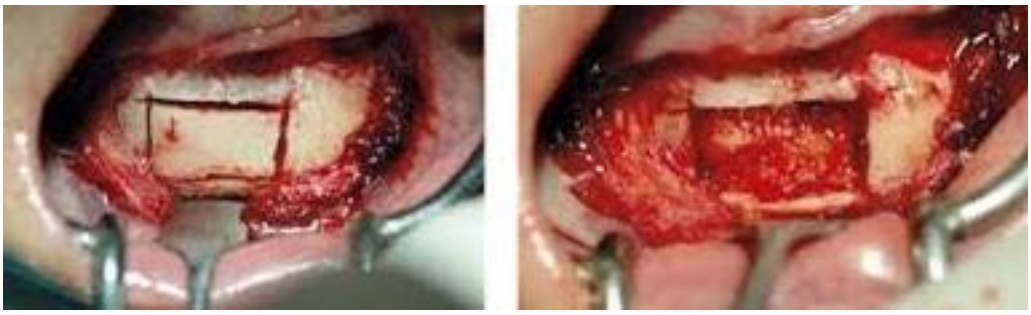

Figura 4. *Injerto de sínfisis mandibular.*

Figura 5. *Injerto de rama mandibular.*

2.4. Implantes cortos.

Los implantes cortos fueron introducidos para simplificar la colocación de implantes en sitios donde hay compromiso óseo para la colocación de implantes de longitud estándar. Estos suelen ser considerados los de longitud igual o menor a 10 mm.

Figura 6. *Implante corto para la rehabilitación parcial del maxilar.*

2.5. Implantes angulados.

Con el objetivo de evitar estructuras nobles y conseguir un mayor anclaje en el hueso cortical, son varios los autores que han descrito la eficacia de los implantes distales angulados, colocados paralelos a la pared anterior del seno maxilar o mesial al foramen del nervio mentoniano.

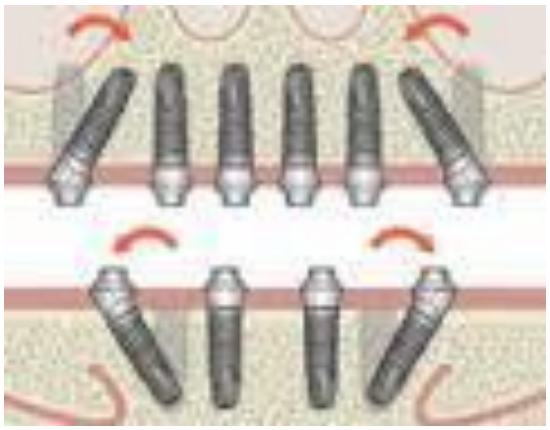

Figura 7. *Implantes con la técnica All-on-four.*

2.6. Implantes cigomáticos.

Consiste en la colocación de implantes de gran longitud, de entre 35 y 50 mm, cuyo anclaje más apical se produce en el hueso cigomático. Se utilizan como alternativa cuando la disponibilidad ósea vertical de hueso al seno es escasa, aunque para su colocación se realiza una ventana lateral de acceso en la cortical vestibular del seno maxilar para controlar su recorrido. Estos implantes deben acompañarse de implantes convencionales en la región anterior del maxilar, ya que tan sólo con dos implantes cigomáticos no sería suficiente para una rehabilitación fija. La supervivencia de estos implantes muestra resultados similares a los implantes convencionales, de alrededor del 97%, pero la sinusitis parece ser una complicación bastante frecuente en este tipo de técnica (14,17).

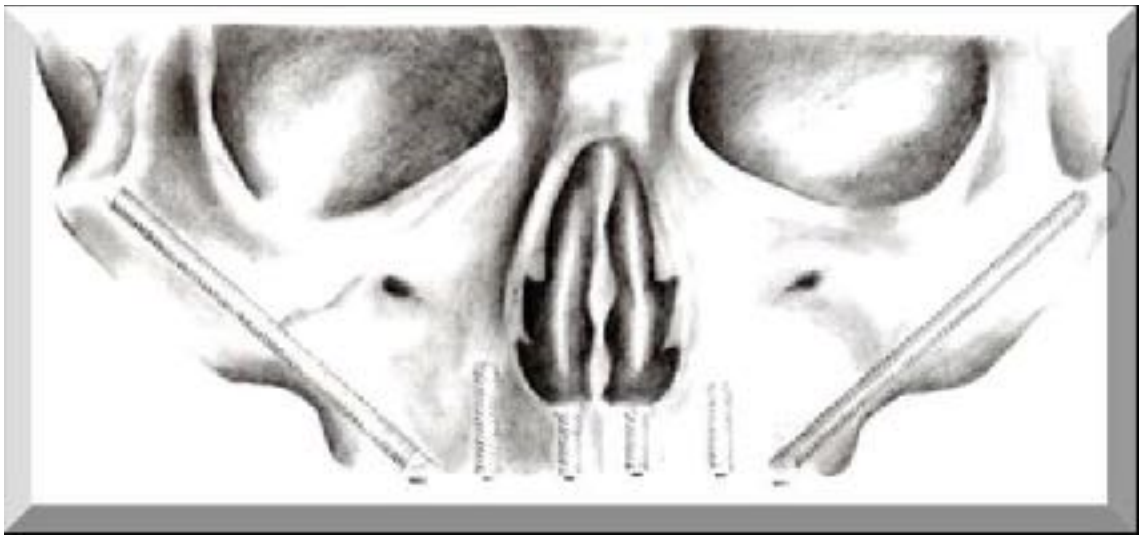

Figura 8. *Protocolo clásico de Branemark. Inserción en dos fases quirúrgicas de dos fijaciones zigomáticas y entre cuatro fijaciones estándar maxilares anteriores.*

3.Implantes pterigoideos.

El estudio de las características óseas de la tuberosidad, del proceso piramidal del hueso palatino y de las apófisis pterigoides, llevó a plantear el uso de los implantes denominados pterigoideos(18). Las apófisis pterigoides son en realidad dos finas láminas sin espacio suficiente para alojar el implante, por lo que sería más correcto hablar de implantes en la zona retromolar, de la sutura maxilo-pterigo-piramidal o implantes piramidales(19,20).

La colocación de implantes pterigoideos es una técnica quirúrgica descrita por P. Tessier y J.F. Tuslane en el año 1985(21). El primer implante pterigomaxilar se utilizó, tras una sugerencia de P. Tessier a J.F. Tuslane, como rescate en un paciente que había perdido varios implantes colocados sobre un injerto de cresta ilíaca. Este implante actúa como anclaje posterior de la prótesis, soportando una gran carga.

Están indicados en los siguientes casos:

a) Atrofia maxilar severa, con ausencia de hueso remanente para el anclaje primario.

b) Negativa del paciente a la realización de técnicas más invasivas.

c) Contraindicación medica para realizar técnica de aumento sinusal.

Figura 9. *Ubicación del implante atravesando estas estructuras*.

Según sus indicaciones, el implante pterigomaxilar debe llegar a anclarse en la apófisis pterigoides o incluso atravesarla, evitando la parte posterior del seno y el conducto palatino mayor. Para ello, debe ser dirigido en sentido posterior, superior y medial. La longitud del implante oscila normalmente entre 15 y 20 mm. Tulasne(21) recomienda realizar la intervención bajo anestesia general por el riesgo de dañar la arteria palatina posterior y producir una hemorragia importante. Ésta cesará con la colocación del propio implante. Este mismo autor publicó una serie de 52 implantes colocados en un periodo de 6 años, de los que se destaparon 43, obtuviéndose un solo fracaso en segunda fase y dos pérdidas tras un año de carga.

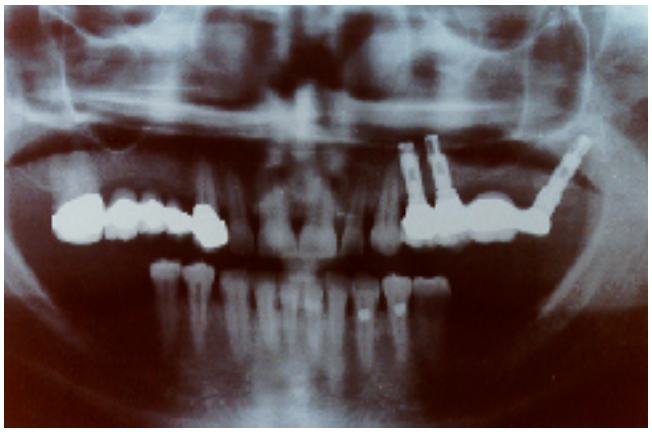

Figura 10. *Implante pterigoideo unilateral bicorticalizado*.

Si los implantes están ocupados en este pilar de hueso compacto y exitosamente osteointegrados, pueden proporcionar soporte y estabilidad para una prótesis anatómica sin injerto óseo y sin cantilevers posteriores de prótesis. Los implantes colocados en la región pterigoidea han sido reportados en la literatura como implantes pterigomaxilares, implantes pterigoideos e implantes de tuberosidad(6). Sin embargo, existen diferencias significativas entre los implantes pterigoideos y de tuberosidad. Los implantes pterigoideos se colocan generalmente a través de la tuberosidad maxilar (el proceso piramidal del hueso palatino) y luego se involucran en el proceso pterigoideo del hueso esfenoidal(18).

Estos implantes se colocan con una angulación de 30 a 60 grados con respecto al plano maxilar. Por el contrario, los implantes de tuberosidad se insertan casi enteramente en la porción más distal del proceso alveolar maxilar (región de la tuberosidad), que se compone principalmente de hueso esponjoso de tipo III o IV, y raramente con una angulación por encima de 10 grados. Los resultados de supervivencia entre estos dos implantes pueden ser bastante diferentes debido a las diferencias en la calidad del hueso y los efectos biomecánicos de la carga.

3.1. Reseña anatómica.

En la región donde se coloca el implante pterigoideo confluyen 3 estructuras óseas pertenecientes a diferentes huesos: el maxilar, el palatino y el esfenoides.

Figura 11. *Apófisis pterigoides del hueso esfenoides*.

El maxilar interviene por el reborde alveolar residual de la zona molar y por la porción más inferior de su cara posterolateral o tuberosal.

El esfenoides participa mediante el tercio inferior de las apófisis pterigoides, que incluye la escotadura pterigoidea formada entre los bordes inferiores de las láminas lateral y medial.

El palatino, con su apófisis piramidal cierra esa escotadura y establece el puente que une al maxilar por delante con la apófisis pterigoides por detrás.

La unión entre reborde alveolar residual del maxilar, la apófisis piramidal del palatino y la apófisis pterigoides forma el surco hamular.

Por la cara medial del maxilar y entre ésta y la cara lateral de la lámina vertical del hueso palatino se encuentra el conducto palatino mayor, que contiene al nervio y los vasos palatinos mayores.

La unión entre tuberosidad maxilar, apófisis piramidal del palatino y arista anterior de la apófisis pterigoides constituye la sutura maxilo-palato-pterigoidea, que se extiende desde el surco hamular hacia arriba, en una distancia variable.

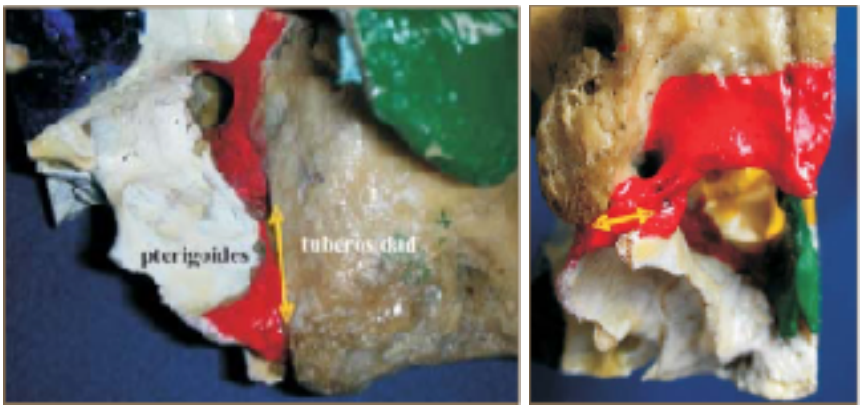

Figura 12 y 13. *Longitud de la sutura maxilo-palato-pterigoidea y ancho vestíbulo palatino de la sutura maxilo-palato-pterigoidea.*

La separación de las tres estructuras óseas determina la formación de la fisura pterigopalatina, puerta de entrada a la fosa pterigopalatina. Tanto en la fisura como en la fosa se encuentra a la arteria maxilar. El ancho del reborde y la cantidad de hueso disponible en esta zona, la longitud de la sutura maxilo-palato-pterigoidea y la distancia entre el surco hamular y el techo de la fosa pterigopalatina son datos importantes a la hora de valorar los márgenes de seguridad durante la colocación de los implantes pterigoideos.

3.2 . Técnica quirúrgica.

3.2.1. Estudio preoperatorio y premedicación.

La cirugía debe realizarse en condiciones de asepsia, mediante la preparación de un campo estéril en un gabinete dental preparado para cirugía oral.

Se debe administrar profilaxis antibiótica compuesta por 2 gramos de amoxicilina ó 600 mg de clindamicina + 500 de metronidazol en casos de alérgicos, 1 hora antes de la cirugía.

Tras la cirugía, es recomendable prescribir a todos los pacientes tratamiento antibiótico (amoxicilina 500 mg/8h ó clindamicina 300 mg/8h + Metronidazol 250 mg/8 horas), antiinflamatorio (ibuprofeno tabletas de 600 mg/8h) junto con un protector gástrico (omeprazol capsulas 20 mg/24h).

En todos los casos es siempre necesario la realización de un estudio preoperatorio exhaustivo(22), al estudio radiográfico rutinario (panorámica, tomografías, teleradiografia lateral de cráneo etc.) es obligado añadir, una tomografia axial computerizada que permita determinar la situación, calidad, y cantidad en milímetros de hueso disponible en el área anatómica descrita. El estudio preoperatorio debe también incluir inexcusablemente: Un estudio completo de la oclusión, espacio protésico, confección de férulas de posicionamiento radiológico y quirúrgico, que permitan determinar cuál es el punto de entrada más favorable en el maxilar, y consecuentemente cuál será el punto de emergencia en boca del implante, valorando también la relación con los dientes residuales en el maxilar y sobre todo con sus futuros antagonistas mandibulares. Es fundamental también, valorar el grado de colaboración así como de apertura oral del paciente, pues se trabajará bajo anestesia local en las áreas posteriores del maxilar, y la falta de colaboración y/o apertura oral dificultara gravemente o impedirá la praxis de esta técnica(23).

3.2.2. Primera fase quirúrgica.

• Anestesia: El procedimiento quirúrgico suele realizarse habitualmente bajo anestesia local del maxilar superior, tanto en la cara vestibular maxilar, como en la palatina, pero en casos complejos o ante pacientes inquietos es conveniente que el anestesiólogo aplique, además, algún tipo de sedación endovenosa o incluso se practique anestesia general e intubación nasotraqueal.

• Incisión: Con hoja de bisturí del número 15 se practica una incisión sobre la mucosa crestal del sector posterior del maxilar superior, acompañándose de una descarga mesiovestibular y mesiopalatina a nivel del segundo premolar-primer molar. Con el periostotomo se levanta un colgajo mucoperióstico de espesor total, tanto vestibular como palatina, exponiéndose la cresta alveolar residual a nivel tuberositario.

• Preparación del lecho de implante: Los pasos para construir el lecho óseo receptor de una fijación pterigoidea son similares a los utilizados en la técnica estándar, es decir, un fresado secuencial de alta velocidad para formar la cavidad seguido por otro de baja velocidad para el atornillamiento de la fijación; la diferencia la establece la necesidad de disponer de un kit de instrumentos más largos que los habituales (entre ellos, una pieza de mano o contraángulo con cabezal recto) y el hecho de que para poder alcanzar el hueso cortical de la apófisis pterigoides, la perforación del lecho tuberositario debe realizarse en sentido oblicuo anteroposterior y ascendente, siguiendo una determinada angulación respecto al plano oclusal: 40-45º en sentido antero-posterior y 10-15º en sentido vestíbulo-palatino(24). Tras 10 mm de perforación del lecho óseo, se observa la necesidad de aumentar la presión ejercida sobre la pieza de mano o contraángulo por un súbito aumento en la resistencia ósea y la aparición de un sangrado tipo venoso.

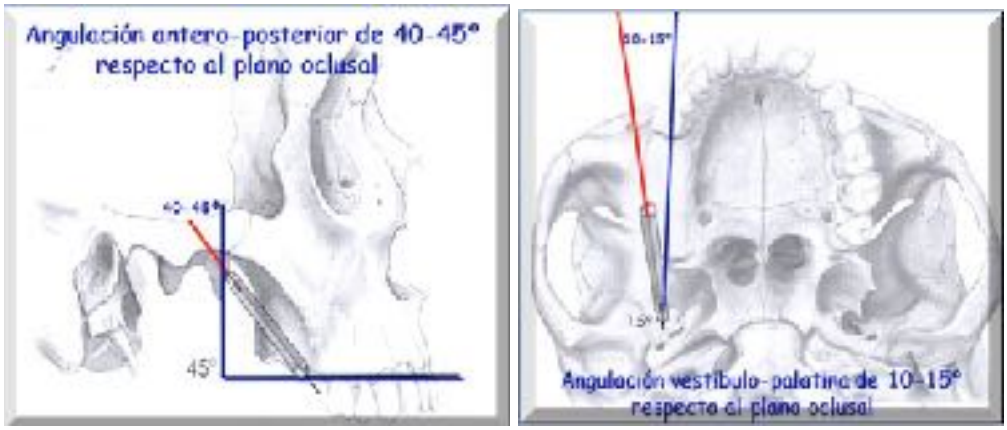

Figura 14 y 15. *Angulaciones para penetrar en el hueso cortical de la apófisis pterigoidea.*

- Segunda fase quirúrgica.

Dado lo redundante que acostumbra a ser la encía de la zona tuberositaria, cuando se lleva a cabo la segunda fase quirúrgica es conveniente recortar la encía hasta obtener unos 3- 4 mm de grosor, para de este modo disminuir el riesgo de perimplantitis.

3.2.3. Modificaciones quirúrgicas.

En 1997, Fernández Valerón, propone un labrado del lecho receptor más seguro con la utilización de osteotomos en lugar de fresas(23).

El mayor o menor grado de reabsorción tuberositaria implica insertar la fijación pterigoidea con una angulación variable en el eje mesio-distal (siempre mayor de 45º e igual o menor de 90º) respecto al plano de Frankfurt, para de este modo optimizar la superficie de contacto entre la fijación y el bloque óseo compacto palato-pterigoideo y disminuir las fuerzas no axiales; para compensar este aumento de angulación, la entrada de la fijación debe ser distalizada y verticalizada(25).

Balshi propone aplicar protocolos de carga inmediata sobre las fijaciones pterigoideas, para de este modo, acortar la duración del tratamiento rehabilitador; la aplicación de la carga protésica inmediata debe ser realizada con esmero y en casos seleccionados, ya que existe un mayor riesgo de provocar micromovimientos de las fijaciones, que interfieran o incluso impidan su osteointegración(4).

OBJETIVOS:

- OBJETIVO PRINCIPAL

Actualización bibliográfica sobre pacientes con maxilares posteriores atróficos con implantes pterigoideos, y valorar como alternativa esta técnica.

- OBJETIVOS SECUNDARIOS

  - Evaluar la calidad de vida, así como, el éxito a largo plazo de los implantes pterigoideos.
  - Valorar los riesgos que suponen la realización de esta técnica como alternativa a la rehabilitación.
  - Determinar las ventajas e inconvenientes que puedan conllevar la realización de esta técnica.

MATERIAL Y MÉTODOS:

Para llevar a cabo esta revisión bibliográfica centramos nuestra búsqueda en los artículos publicados en las bases de datos **PubMed** y **Google académico**. Para ello, en primer lugar marcamos nuestra estrategia de búsqueda en dichas bases de datos:

1. (Implant) AND pterygoid.
2. Implantes pterigoideos.
3. Atrophic maxilla.
4. Rehabilitación oral.

Una vez realizada la búsqueda, establecemos unos límites para concretarla. En el caso de **PubMed** los límites son:

1. Tipos de artículos (Articles types): Ensayo Clínico (Clinical Trial); Revisiones Sistemáticas (Systemic Reviews); Meta-análisis (Meta-Analysis).
2. Disponibilidad de texto (Text availability): Texto completo disponible (Free Full Text).
3. Especies (Species): Humanos (Humans).

Para la base de datos **Google Académico**, no usamos ningún tipo de límite. Esta base de datos la hemos usado únicamente para la introducción, en definiciones puntuales, ya que no es fuente de revistas de gran impacto.

La fecha de búsqueda se realiza el martes 9 de mayo de 2017 a las 16:35.

Una vez obtenidos los resultados, eliminamos los duplicados, y comparamos para eliminar los que tras leer el abstract no estaban relacionados con los implantes pterigoideos.

RESULTADOS:

Tras haber comparado los títulos de todos los artículos encontrados para cada palabra clave hemos obtenido un total de 126 resultados, 67 de la base de datos de Pubmed y 59 de Google académico.

Después de leer el abstract de cada resultado hemos observado que sólo 30 archivos, 27 de base de datos Pubmed y 3 de Google académico, nos interesaban para obtener información. De estos 30, hemos usado 10 para realizar nuestra discusión.

A continuación, en la tabla 1, se muestran los resultados obtenidos en esta búsqueda.

ARTICULOS	ESTUDIO	TASA DE ÉXITO
Branemark system implant lengths in the pterygomaxillary region: a retrospective comparison. (26)	Según los resultados de este estudio, se debe utilizar un implante de al menos 15 mm de longitud en esta región para obtener una mejor tasa de supervivencia.	Los implantes más largos (15-18 mm) tenían una tasa de supervivencia más alta (94%) que los implantes más cortos (88%).
Bis implant in the maxilo-pterygo-piramidal region: study of 50 implants and its state 10 years laters. (20)	En este estudio encontramos ventajas y desventajas de estos implantes. La longitud óptima se sitúa entre los 16-19 mm y el diámetro de 3,9-4,4 mm.	El porcentaje de éxito alcanza el 98%, 6% superior a los implantes Branemark.
Pterygomaxillary implants: anatomical risks evaluation. (7)	El propósito de este estudio es definir los márgenes de seguridad anatómicos, evaluando los riesgos.	

ARTICULOS	ESTUDIO	TASA DE ÉXITO
Implants in the pterigomaxilar region: an option to maxilar sinus floor elevation. (27)	En este estudio se muestran ventajas e inconvenientes, al igual que la predecibilidad de este procedimiento.	
Retrospective study of pterygoid implants in the atrophic posterior maxilla: implant and prosthesis survival rates up to 3 years. (6)	Se estudió la supervivencia de los implantes y las prótesis a lo largo de tres años. La pérdida ósea media alrededor de los implantes pterigoideos después de 3 años de carga fue de 1,21 mm.	Se colocaron 66 implantes. La tasa de supervivencia global de los implantes pterigoides a los 3 años fue del 99%.
Analysis of 356 pterygomaxillary implants in edentulous arches for fixed prosthesis anchorage. (28)	En este estudio se colocaron 356 implantes pterigomaxilares en combinación con 1461 implantes anteriores en 189 maxilares superiores edéntulos.	Se obtuvo una tasa de supervivencia acumulada total (TSA) del 92,1% tras un seguimiento medio de 4,68 años. De los 356 implantes pterigomaxilares, 41 no se osteointegraron y uno se perdió tras ser cargado (TSA: 88,2%).
Implantes roscados en el área maxilo-pterigo-piramidal: técnica quirúrgicagica de bajo riesgo. (23)	Este estudio presenta una técnica, de fácil aplicación clínica, que ahorra hueso y reduce los riesgos quirúgicos, presentando igual o mejor porcentaje de éxito que otras técnicas.	Solo consideran 31 implantes, soportando carga protésica por más de 15 meses hasta los 3 años, obteniendo un porcentaje de éxito del 93,5%.
Implantes en la región pterigomaxilar: estudio retrospectivo con seguimiento de 1 a 10 años. (29)	Se publicaron los resultados de 177 implantes pterigomaxilares colocados en 136 pacientes, con un seguimiento de 1 a 10 años.	El porcentaje de éxito fue de un 97,2%. En la segunda fase fueron retirados cuatro implantes y uno se perdió por sufrir una fractura a los tres años de carga.

ARTICULOS	ESTUDIO	TASA DE ÉXITO
The use of pterigomaxillary implants in the partially edentulous patient: a preliminary report. (19)	Balshi y cols. colocaron 51 implantes en 44 pacientes, con un seguimiento de 1 a 64 meses a partir de la segunda cirugía. La mayoría de los implantes perdidos fueron colocados en hueso tipo IV. La pérdida ósea marginal no fue superior a la registrada para otros implantes localizados en la zona anterior.	El porcentaje de éxito fue del 86, 3%. Hubo siete fracasos, seis en segunda fase y el séptimo fue retirado tras tres meses de carga por molestias en dicha zona, aunque el implante estaba osteointegrado.
Retrospective study of 68 implants placed in the ptery-gomaxillary region using drills and osteotomes. (30)	El propósito de este estudio fue evaluar la satisfacción de los pacientes en cuanto a los aspectos funcionales y estéticos de la rehabilitación oral.	Se evaluaron 68 implantes pterigoideos durante 1 año de carga y encontraron una tasa de éxito de 97,05% y una pérdida ósea periimplantar de 0,71 mm.

Tabla 1. *Resultados de los artículos empleados para realizar la revisión bibliográfica.*

DISCUSION:

En 1985, P. Tessier y J.F. Tuslane describieron la técnica para la colocación de implantes en la zona de la sutura pterigomaxilar. Tras esta publicación, han aparecido diversos estudios que analizan el éxito de dicha alternativa terapéutica.

En los artículos consultados, tras explicar detalladamente los pormenores anatómicos, los autores describen la técnica quirúrgica que debe ser seguida para la colocación de este tipo de implante, al igual que el índice de éxito que hallaron. Algunos exponen las ventajas e inconvenientes de la técnica, y los riesgos que conlleva debido a la zona anatómica en la que trabajamos.

Con respecto a las ventajas de esta técnica, hemos encontrado que la mayoría de los autores coinciden en las siguientes:

- El elevado porcentaje de éxito a largo plazo.
- Evita el uso de prótesis con extensiones distales o cantilevers, distribuyendo mejor las fuerzas oclusales.
- No precisa injertos óseos y preserva integridad del seno maxilar.
- El tiempo de espera para la fase protésica es similar al de un implante convencional.
- Menor número de intervenciones.
- La cirugía es ambulatoria y con anestesia local.
- Utilización del instrumental estándar de implantología.
- Menor coste para el paciente y menor morbilidad.

Entre las desventajas podemos encontrar:

- Mayor riesgo de complicaciones intraoperatorias.

- La fase protésica es más dificultosa, tanto en o referente a la toma de impresiones, como a la hora de ajustar los aditamentos al propio implante.

- Requiere una mayor colaboración del paciente para su colocación, siendo imposible llevar a cabo en pacientes con apertura bucal limitada.

- En los casos que el implante se inserta muy verticalizado existe una ausencia de encía queratinizada, que causa una gingivitis crónica.

- Los implantes palatinizados originan molestias a la deglución.

- Una vestibulización pronunciada de la conexión protésica puede dificultar los movimientos de lateralidad al interferir con la coronoides.

Según Haskel (27), a estas ventajas podríamos añadir lo siguiente:

- Utilización del capital óseo existente.

- La arquitectura interior (tabiques) del seno no sería un problema en esta técnica.

- Técnica sumamente predecible.

- Reducción de la tuberosidad o plastias gingivales pueden realizarse simultáneamente.

- Menor tiempo de espera que técnica de aumento sinusal.

- Ángulo fácil de restauración.

- Por la ubicación estos implantes no recibirán fuerzas axiales, pero una vez oseointegrados, resisten mejor las fuerzas que en otras ubicaciones del maxilar superior.

Y a los inconvenientes podríamos añadir:

- El procedimiento es sensible a la técnica.
- Se necesita entre 15-20 mm de tejido óseo.
- Es necesario buen soporte en la tuberosidad y en la region Pterigoidea.

Según lo analizado en diversos estudios, hemos encontrado dos motivos por los que esta técnica sería tan poco usada, y por tanto, el área Maxilo-Pterigo-Piramidal estaría desaprovechada. Uno de ellos, sería la prevención a usar en un área anatómica con determinados riesgos quirúrgicos, y el otro, la colocación de implantes en una situación que conlleva necesariamente a soportar fuerzas paraxiales(23).

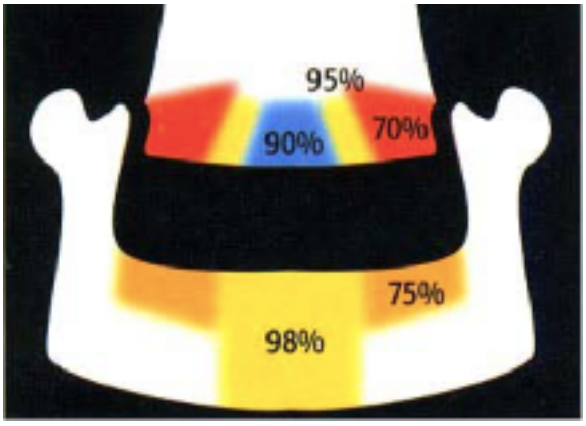

Figura 16. *Porcentaje de éxito de los implantes Branemark según la localización anatómica.*

Esta técnica será impracticable cuando la perdida de volumen óseo en la tuberosidad maxilar sea extrema, estos casos suelen ser aquellos en los que tampoco se pueda recurrir a técnicas simples de Sinus Lift, ya que la perdida de altura y anchura del hueso subsinusal precisa de técnicas mas complejas(23). En general, parece existir una clara preferencia a utilizar técnicas de elevación de seno, a colocar implantes en el área Maxilo-Pterigo-Piramidal. Ambos tipos de técnicas no son excluyentes; si es posible que no se este explotando suficientemente un área anatómica muy interesante, y ello conlleva una limitación de nuestras opciones terapéuticas frente a este tipo de pacientes.

La predecibilidad de la técnica es mayor en los implantes instalados en hueso tipo I, II y III que en los instalados en hueso tipo IV con pobre calidad ósea, como es la zona tuberosal. Dada la baja calidad ósea en la tuberosidad, la técnica de instalación de implantes en la región pterigomaxilar, requiere el apoyo bicortical del implante aumentando la capacidad de soporte y supliendo dicha insuficiencia(7).

Hemos valorado los riesgos de este procedimiento, según los estudios analizados:

- Relación con la arteria maxilar: La arteria maxilar se sitúa en la parte más superior de la fosa pterigopalatina, inmediatamente por debajo del nervio maxilar. De acuerdo a los resultados de diversos autores, en la hipótesis de instalar un implante en forma vertical a nivel de la sutura y paralelo a la misma se contaría con un promedio de 26 mm entre nuestra perforación inicial y la arteria maxilar interna. Como la instalación del implante se hace en forma inclinada y no vertical; el mismo sería como la dirección de la hipotenusa de un triángulo, por lo cual habrá una mayor distancia que los 16 mm medidos en la sutura. Esto brinda la posibilidad de utilizar implantes de mayor longitud y al mismo tiempo aleja la relación con la arteria maxilar. Mientras estemos dentro de ese parámetro de medida y con las inclinaciones descritas en la técnica original, estaremos lejos de tener riesgos como la hemorragia de la arteria maxilar interna.

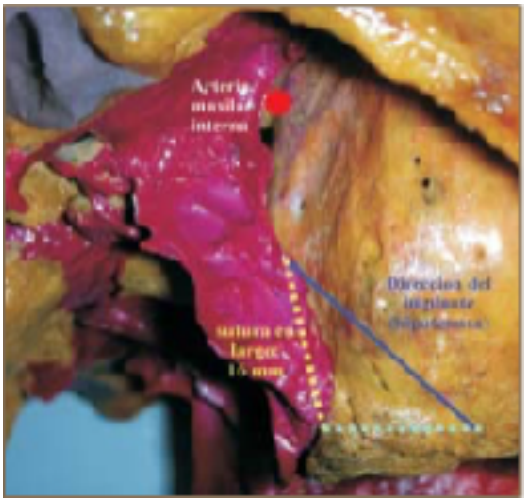

Figura 17. *Hipotenusa formada por la dirección del implante y distancia a la arteria maxilar interna.*

- Ancho del implante: Considerando un implante de 4mm. de diámetro se conserva un espesor óseo circundante de 2 mm., cantidad correcta para alojarlo y compatible con la vitalidad ósea peri-implantaria.
- Relación con la arteria palatina mayor: Diferentes autores describen la hemorragia de la arteria palatina mayor como un accidente me- nor y prescriben cohibir el sangrado con la instalación del implante.

A continuación, compararemos las tasas de supervivencia de los estudios. Curi(6), evaluó la supervivencia de cada implante en el momento de la cirugía de conexión del pilar por medio de un test de movilidad, y después de la inserción de la prótesis, se evaluó la supervivencia mediante mantenimiento del hueso marginal, observado en radiografías panorámicas y por ausencia de dolor o infección. La tasa de supervivencia acumulada a los 3 años de los implantes pterigoideos en este estudio fue del 99%. La tasa de éxito acumulado de los implantes maxilares anteriores fue del 97,6%.

Según Balshi(28), la tasa de supervivencia acumulada que se obtuvo tras un seguimiento medio de 4,68 años fue algo menor 92,1%. De los 356 implantes pterigomaxilares, 41 no se osteointegraron y uno se perdió tras ser cargado (TSA: 88,2%).

El seguimiento en el estudio de Pi-Urgell(29), fue de 1-10 años, y el porcentaje de éxito fue de un 97,2%. En la segunda fase fueron retirados cuatro implantes y uno se perdió por sufrir una fractura a los tres años de carga.

El porcentaje de éxito más bajo fue un 86, 3%. Hubo siete fracasos, seis en segunda fase y el séptimo fue retirado tras tres meses de carga por molestias en dicha zona, aunque el implante estaba osteointegrado(19).

En el estudio de Peñarrocha(30), se evaluaron 68 implantes pterigoideos durante 1 año de carga y encontraron una tasa de éxito de 97,05% y una pérdida ósea periimplantar de 0,71 mm.

El artículo de M.I. Rivera (20), muestra que no se encontraron complicaciones intra ni postoperatorias. En la segunda fase quirúrgica todas las fijaciones estaban perfectamente osteointegradas. Hubo un implante que se perdió tras la ostointegración por sufrir una fractura a los 12 meses de carga por un accidente de tráfico. Por lo que se obtuvo un porcentaje de éxito del 98%.

Balshi et al.(26), encontró que los implantes más largos (15-18 mm) tenían una tasa de supervivencia más alta (94%) que los implantes más cortos (88%). Al analizar los resultados de diversos estudios, generalmente se observó que los implantes más largos ocupaban el área ósea densa de la zona pterigomaxilar y, por lo tanto, se podría suponer que se obtendría una mejor estabilidad primaria, con lo que se obtendría una mejor tasa de supervivencia.

Por último, Fernández Valerón(23), defiende que esta técnica presenta igual o mejor porcentaje de éxito que otras técnicas. Solo consideraron 31 implantes, soportando carga protésica por más de 15 meses hasta los 3 años, obteniendo un porcentaje de éxito del 93,5%.

CONCLUSIONES:

En base a los resultados obtenidos en la revisión bibliográfica, podemos llegar a las siguientes conclusiones:

1.- La inserción de implantes pterigoideos es una técnica fiable como alternativa a la rehabilitación del maxilar posterior atrófico, con altos porcentajes de éxito que oscilan entre 86,3%-99% a largo plazo.

2.- Esta técnica mejora la calidad de vida de los pacientes ya que nos permite rehabilitar con prótesis implanto-soportadas, en áreas atróficas del maxilar posterior superior, con igual o mejor porcentaje de éxito, sin necesidad de injertos y reduciendo el número de intervenciones.

3.- Conlleva un mayor riesgo de complicaciones intraoperatorias en comparación con otras técnicas (hemorragia de la arteria palatina o del plexo venoso pterigoideo, lesión del nervio palatino que puede desencadenar una disestesia del hemipaladar, lesión de la mucosa sinusal).

4.- Respecto a las ventajas, evita el uso de prótesis con extensiones distales o cantilevers, distribuyendo mejor las fuerzas oclusales; no precisa injertos y preserva el seno en su integridad; menor tiempo de espera para la fase protésica con respecto a la elevación de seno, al igual que el número de intervenciones son menores; cirugía ambulatoria y con anestesia local; menor coste y morbilidad para el paciente; técnica sumamente predecible; y por la ubicación, estos implantes no recibirán fuerzas axiales, pero una vez oseointegrados, resisten mejor las fuerzas que en otras ubicaciones del maxilar superior.

5.- En cuanto a los inconvenientes, mayor riesgo de lesionar vasos sanguíneos adyacentes; la fase profética es más dificultosa debido a la localización del implante y la apertura bucal del paciente; si el implante está verticalizado provocamos una gingivitis crónica; los implantes verticales y palatinizados originan molestias a la deglución; si lo vestibulizamos dificultaremos los movimientos de lateralidad.

6.- Se consideran necesarios estudios más amplios de los implantes en este área anatómica, tanto en el número como en el tiempo de seguimiento, pues los pocos estudios existentes al respecto, nos permiten pensar, que los implantes en esta zona, son predecibles y duraderos, con un porcentaje de éxitos, igual o superior a cualquier otro implante colocado en otra área del maxilar superior.

ANEXOS:

- ANEXO A: Anatomía del pilar maxilo-pterigoideo.

A pesar de la esponjosidad y fragilidad de la tuberosidad del maxilar, su parte posterior se apoya sobre una cortical muy compacta y densa capaz de asegurar la estabilidad primaria necesaria para la osteointegración del implante. Dicha cortical está constituida por la apófisis piramidal del hueso palatino y por la apófisis pterigoides del hueso esfenoides, y está localizada en posición posterior y medial (unos 3-4 mm) a la tuberosidad y lateral al conducto palatino mayor, por donde discurre la arteria palatina mayor (rama de la arteria maxilar interna). Es decir, que el implante se relaciona en su inserción con tres huesos: el hueso maxilar (tuberosidad), el hueso palatino (apófisis piramidal) y el hueso esfenoides (apófisis pterigoides).

Las **apófisis pterigoides** se sitúan en la parte inferior del hueso esfenoides y son dos columnas óseas que descienden verticalmente y están divididas en dos hojas separadas por detrás: son las alas interna y externa y entre ella comprenden la fosa pterigoidea, una concavidad profunda cuya anchura es de 5-10 mm y que da inserción a los músculos pterigoideo interno y periestafilino externo desde la fosita navicular. La distancia desde la cresta alveolar a nivel del segundo molar hasta la región media de la apófisis pterigoides es de unos 15 mm. En su parte inferior, la cara anterior se escota para articularse con la apófisis piramidal del hueso palatino. Superiormente a esta unión se encuentra la fosa pterigopalatina (porción más superior y posterior de la fosa pterigomaxilar) por donde discurre la porción terminal de la arteria maxilar interna. Una rama del nervio alveolar superior posterior pasa entre las láminas pterigoideas, espacio ocupado en su mayoría por los músculos pterigoideos.

La **tuberosidad** es la porción posterior del hueso maxilar. Es redondeada y muy gruesa con una densidad ósea de clase III o IV. Su mitad superior forma la pared anterior de la fosa pterigomaxilar; su mitad inferior se articula con el hueso palatino.

En dicha zona, se localiza un canal vertical que se une a su análogo en el hueso palatino formando el conducto palatino posterior, por el que emerge el nervio palatino anterior (rama colateral del nervio maxilar superior), y la arteria palatina descendente (rama colateral de la arteria maxilar interna).

La arteria maxilar interna cruza 1 cm por encima de la sutura pterigomaxilar cuando entra en la fosa pterigopalatina, porción más superior y posterior de la fosa pterigomaxilar, siendo por tanto la distancia desde esta arteria al límite inferior de la sutura pterigomaxilar de 25 mm. Y el surco por donde circula el nervio maxilar superior ocupa la posición más alta de la fisura pterigopalatina, por lo que es muy difícil llegar a lesionarlo. Ambas situaciones hacen esta zona de trabajo segura para el implantólogo, debido a la ausencia de estructuras vitales.

La **apófisis piramidal** nace del borde inferior del hueso palatino y se dirige hacia atrás y hacia fuera, justo hasta el espacio que queda entre las dos alas de la apófisis pterigoides. Es el borde posterior del hueso palatino el que articula con la apófisis pterigoides. La anchura media de la porción de hueso en la unión entre el hueso palatino y la apófisis pterigoides es de unos 6 mm. El borde anterior del hueso palatino es muy delgado y contacta con la cara interna del maxilar, de su zona media sobresale una lengüeta que cubre la parte posterior del seno maxilar y la fosa nasal.

- ANEXO B: Descripción de la técnica.

El **estudio radiológico** permite predecir si es factible la colocación de un implante que alcance la región intermedia de la apófisis pterigoides. El TAC determina las inclinaciones antero-posterior y buco-palatal que debe adoptar el implante para alcanzar la sutura pterigomaxilar así como su longitud exacta.

Las crestas con forma de filo de cuchillo no suelen ser un problema en estos tratamientos, pues el maxilar tiende a aumentar su anchura según se aproxima al segundo y tercer molar.

Según J.F. Tuslane, el volumen de hueso disponible en la región pterigomaxilar debe ser lo suficientemente importante para garantizar como mínimo una fijación de 13 mm de longitud.

La cirugía se realiza generalmente bajo **premedicación** con antibióticos y sedantes.

La intervención se lleva a cabo bajo **anestesia** local, con bloqueo del nervio alveolar supero-posterior, infiltración de los nervios palatino posterior, medio y anterior, además de la zona vestibular, inyectando anestésico posterolateralmente a la tuberosidad. Sólo en pacientes poco colaboradores o en rehabilitaciones complejas se utilizará anestesia general, con un preoperatorio específico para intervenciones de cirugía maxilofacial.

Se realiza una **incisión** supracrestal media desde la región premolar hasta la parte más posterior de la tuberosidad, con descarga vestibular dirigida hacia el trígono retromolar. Se despega el colgajo mucoperiostico hasta el fondo del vestíbulo exponiendo totalmente la tuberosidad. Con el periostotomo, por palpación se localiza la zona inferior de la apófisis pterigoides, lo que nos permite determinar la inclinación del implante en sentido vestíbulo-palatino para alcanzar la pterigoides.

En el **fresado**, las fases son las habituales para la colocación de un implante, siendo necesario en algunos casos el empleo del alargador de fresas para tener acceso a la zona de trabajo.

Dependiendo de la densidad ósea utilizaremos las fresas en los casos de hueso tipo II o bien practicaremos la osteotomía de la tuberosidad con los osteotomos, reservando las fresas para la cortical piramidal que se localiza a unos 10-15 mm de profundidad. La característica trabecular del hueso de la tuberosidad hace preferible el uso de implantes autorroscantes.

El anclaje cortical del implante en la apófisis piramidal es esencial para su estabilización y el éxito a largo plazo. La zona de hueso denso que dará soporte al implante se encuentra en la región medial de la apófisis pterigoides, localizada a 3 o 4 mm de la cresta alveolar en dirección medial, por lo que el implante deberá insertarse con una ligera angulación medial para alcanzar esta densa capa cortical (de unos 6 mm de espesor).

La angulación del implante vendrá determinada por la morfología del seno maxilar y por la altura vertical del hueso de la tuberosidad variando entre 35 y 55º, quedando el acceso al tornillo de cierre a nivel de la cara oclusal del segundo molar. La inclinación bucopalatal debe ser de 15º. Una inclinación exagerada puede producir una lesión de la arteria palatina, la cual discurre por el conducto palatino posterior.

Durante el fresado es posible advertir el cambio de densidad entre la tuberosidad y la cortical piramidal, momento en el cual es conveniente medir la profundidad y explorar con el extremo del medidor la localización y consistencia de donde nos hallamos. El anclaje en hueso cortical será entre 8 o 9 mm, garantizando la estabilidad primaria y aumentando su predictibilidad. Se debe ser cuidadoso para no atravesar la cortical ya que se podría lesionar la inserción del pterigoideo interno y sus vasos correspondientes. El plexo venoso pterigoideo debe ser respetado en cualquier circunstancia para evitar complicaciones severas vasculonerviosas.

Se debe tener mucho cuidado porque pequeñas desviaciones pueden hacer entrar en contacto el implante con:

- Fosa infratemporal, si se desvía lateralmente.
- Fosa nasal o seno esfenoidal, si se desvía mesialmente.
- Fosa pterigopalatina, si se desvía cranealmente.

En el caso de iniciar el fresado en dirección errónea y penetrar en el seno maxilar, tenemos dos actuaciones posibles: una es retrasar unos 3 mm la entrada de la perforación inicial manteniendo la misma inclinación y dirección; y, en segundo lugar, mantener el mismo punto de entrada de la fresa pero horizontándola más, siempre y cuando la perforación inicial fuese vertical ya que un implante muy horizontal nos dificultaría la futura prótesis y nos ocasionaría problemas biomecánicos.

El implante ideal debe disponer de un cuello pulido espejo de al menos 3 mm y una morfología anatómica, lo que permitirá situar la conexión protésica a ras de encía sin necesidad de anillas transepiteliales.

Una vez insertado el implante se adaptan los colgajos y se suturan la herida. El paciente tomará antibióticos durante una semana así como medicación analgésica y antiinflamatoria.

La **cirugía de conexión del pilar transepitelial** se realiza a los 3 meses de la primera cirugía. Para ello, elevaremos un colgajo por medio de una incisión supracrestal, que nos dará el acceso a la parte coronal del implante, y nos permitirá retirar el tornillo de cierre que protege la rosca interna de la fijación intraósea. Tras ello colocaremos un tornillo de cicatrización de la altura adecuada.

Es muy habitual que el grosor de la encía sea excesivo y debamos realizar una gingivectomía que remédele los tejidos blandos.

BIBLIOGRAFÍA:

1. Hirschfeld, L., Wasserman, B. A long-term survey of tooth loss in 600 treated periodontal patients. J Periodontol 1978 May;49(5):225-237.

2. McFall WT ,JR. Tooth loss in 100 treated patients with periodontal disease. A long-term study. J Periodontol 1982 Sep;53(9):539-549.

3. Da Silva, JD., Schnitman, PA., Wohrle, PS., Wahg, HN., Koch, GG. (1992). Influence of site in implant survival: 6 year results. J Dent Res; 71:256.

4. Balshi, T. (2005). Analysis of 164 titanium oxide-surface implants in completely edentulous arches for fixed prosthesis anchorage using the pterigomaxillary region. Int J Oral & Maxilofac Implants; 20(9):946-52.

5. Zarb, GA., Zarb, FL., Schmitt, A. (1987) Osseointegrated implants for partially edentulous patients. Interim considerations. Dent. Clin North Am 34;457-472.

6. Curi, MM., Cardoso, CL., Ribeiro, KdeC. (2015). Retrospective study of pterygoid implants in the atrophic posterior maxilla: implant and prosthesis survival rates up to 3 years. Int J Oral Maxillofac Implants. 2015 Mar-Apr;30(2):378-83. doi: 10.11607/jomi. 3665.

7. Haskel, Y., Álvarez Villar, W., Escudero Morere, PG. (2010). Pterygomaxillary implants: anatomical risks evaluation. Actas Odontol. (Univ. Católl. Dámaso A. Larrañaga, Fac. Odontología); Vol. 7,Núm. 1.

8. Laney, WR., Harris, D., Krogh, Phj., Zarb, G. Osseointegrated implants for single-tooth replacement: progress report from a multicenter prospective study after 3 years. Int J Oral Maxillofac Implants 1994;9:49-54.

9. Henry, PJ., Tolman, DE., Bolender, CH. The aplicability of osseointagrated implants in the treatment of partially edentulous patients: three year results of a prospective multicenter study. Quintessence Int 1993;24:123-129.

10. Rossetti PHO, Bonachela WC, Rossetti LMN. Relevant anatomic and biomechanical studies for implant possibilities on the atrophic maxilla: Critical appraisal and literature review. J Prosthodont. 2010;19:449-57.

11. Pietrokovski J, Starinsky R, Arensburg B, Kaffe I. Morphologic characteristics of bony edentulous jaws. J Prosthodont. enero de 2007;16(2):141-7.

12. Tolstunov L, Thai D, Arellano L. Implant-guided volumetric analysis of edentulous maxillary bone with cone-beam computerized tomography scan. Maxillary sinus pneumatization classification. J Oral Implantol. agosto de 2012;38(4):377-90.

13. Boyne PJ, James RA. Grafting of the maxillary sinus floor with autogenous marrow and bone. J Oral Surg 1980 Aug;38(8):613-616.

14. Andrés García, R. Estudio prospectivo de la supervivencia de implantes colocados en el sector posterior del maxilar con disponibilidad ósea igual o inferior a 5 mm. (2012).Tesis Doctoral. Universidad de Sevilla. Departamento de Estomatología.

15. Watanabe F, Hata Y, Komatsu S, Ramos TC, Fukuda H. Finite element analysis of the influence of implant inclination, loading position, and load direction on stress distribution. Odontology. 2003;91:31-6.

16. Krekmanov L, Kahn M, Rangert B, Lindström H. Tilting of posterior mandibular and maxillary implants for improved prosthesis support. Int J Oral Maxillofac Implants. enero de 2000;15(3):405-14.

17. Pi Urgell J, Revilla Gutierrez V, Gay Escoda CG. Rehabilitation of atrophic maxilla: a review of 101 zygomatic implants. Med Oral Patol Oral Cir Bucal 2008 Jun 1;13(6): 363- 70.

18. Lee, SP., Paik, KS., Kim, MK. Anatomical study of the pyramidal process of the palatine bone in relation to implant placement in the posterior maxilla. J Oral Rehabilitation (2001);28:125-32.

19. Balshi, TJ., Lee, HY., Hernández, RE. The use of pterigoaxillary implants in the partially edentulous patient: a preliminary report. Int J Oral Maxillofac Implants. (1995).10:89-98.

20. Rivera Vega, MI., Ballester Ferrandis, JF., Sanz Marinas, R. Bis implant in the maxilo-pterygo-piramidal region: study of 50 implants and its state 10 years later. Rev Esp Odontoestomatológica de Implantes. (2006);14(3):149-167.

21. Tulasne JF. Implant treatment of missing posterior dentition. In: Albrektsson T, Zarb GA (eds.). The Branemark Osseointegrated Implant. Chicago: Quin- tessence, 1989:103-15.

22. Bahat, O. Osseointegrated implants in the maxillary tuberosity: report on 45 consecutive patients. Int J Oral Maxillofac Implants 1992;7:459-467.

23. Fernández Valerón, J. Implantes roscados en el área maxilo-pterigo-piramidal: técnica quirúrgicagica de bajo riesgo. Tesis Doctoral. New York University.

24. Tulasne JF. Osseointegrated fixtures in the pterygoid region. In Worthington P, Branemark PI. Advanced osseointegration surgery, applications in the maxillofacial region. Chicago: Quintessence Publishing Co, 1992; 182-8.

25. Venturelli A. A modified surgical protocol for placing implant in the maxillary tuberosity: clinical results at 36 months after loading with fixed partial denture. Int J Oral Maxillofac Implants 1996; 11:743-9.

26. Balshi TJ, Wolfinger GJ, Slauch RW, Balshi SF. Branemark system implant lengths in the pterygomaxillary region: a retrospective comparison. Implant Dent 2013;22:610-2.

27. Haskel, Y. Implants in the pterigomaxilar region: an option to maxilar sinus floor elevation. Act Odontol 2008; 1:5-13.

28. Balshi TJ, Wolfinger GJ. Analysis of 356 pterygomaxillary implants in edentulous arches for fixed prosthesis anchorage. Int J oral Maxillofac Implants 1999;14:398-406.

29. Pi-Urgell J. Implantes en la región pterigomaxilar: estudio retrospectivo con seguimiento de 1 a 10 años. RCOE 1988;3:339-48.

30. Peñarrocha M, Carrillo C, Boronat A, Peñarrocha M. Retrospective study of 68 implants placed in the ptery-gomaxillary region using drills and osteotomes. Int J Oral Maxillofac Implants. 2009;24:720–726.