CONFECCION DE UNA GUIA QUIRURGICA PARA IMPLANTES B.I.S

Dr. M. Igual, estomatólogo.
J. B. Ballester, J. Machancones y J. Ruiz, protésicos dentales. Valencia.

Fig. 1: Arco facial del sistema SAM2.

De existir contraindicaciones parciales se precisará el tratamiento necesario para que la implantación sea posible.

Modelos montados sobre SAM2. Los modelos de estudio son la base indispensable del trabajo odonto-estomatológico. Con ayuda del arco facial (fig. 1) colocaremos los modelos en yeso, con lo que obtendremos la relación especial de los maxilares.

Al definir el diseño oclusal ideal de la futura prótesis implanto-soportada buscamos proteger los implantes de todas las solicitudes mecánicas engendradas por los componentes transversales de la masticación. El Wax-up nos dará una idea de la futura prótesis y sobre él estudiaremos: la estética y la oclusión.

CONFECCION DE LA GUIA QUIRURGICA

1. *Encerado diagnóstico:*

— *Encerado de la zona desdentada.*

La prótesis implanto-soportada o implanto-dento-soportada se construirá según los conceptos arquitectónicos derivados del estudio de la oclusión mediante el encerado diagnóstico (Wax-Up) y de los exámenes radiológicos.

Siendo el objetivo: «La búsqueda del mejor eje de inserción del implante endo-óseo, en función del volumen del hueso residual disponible y de la cúspide de carga». Nosotros hemos llamado a este eje: «El compromiso anatómico-protésico».

Indistintamente, el cirujano se verá tentado a emplazar el implante donde la anatomía le permita insertar el más largo y más ancho. Pero éste debe tener siempre presente que el acto quirúrgico implantológico tiene por objeto construir una prótesis. En consecuencia, es imperativo llegar a un compromiso anatomo-protésico.

Los criterios de elección del emplazamiento, la orientación y las medidas del implante, dependen de la oclusión y la anatomía.

Los medios de evaluación son: el examen clínico, las investigaciones radiológicas y los modelos de estudio montados sobre articulador semi-ajustable.

Examen clínico. El examen clínico se centrará en la búsqueda de posibles contraindicaciones absolutas.

Fig. 2: Una vez dispuestos los modelos sobre el articulador SAM2 en relación céntrica procederemos a las correcciones pertinentes.

— *Correcciones del antagonista (fig. 2): Recuperación de la curva de Speed, eliminación de los contactos prematuros, detección de contactos en el lado de no trabajo.*

2. Verificación del diseño oclusal y de la estética (figura 3).
3. Colado del encerado en resina transparente.
4. Perforación de la placa de resina (fig. 4) con la réplica de la fresa piloto, reproduciendo en la placa la disposición espacial de los implantes.

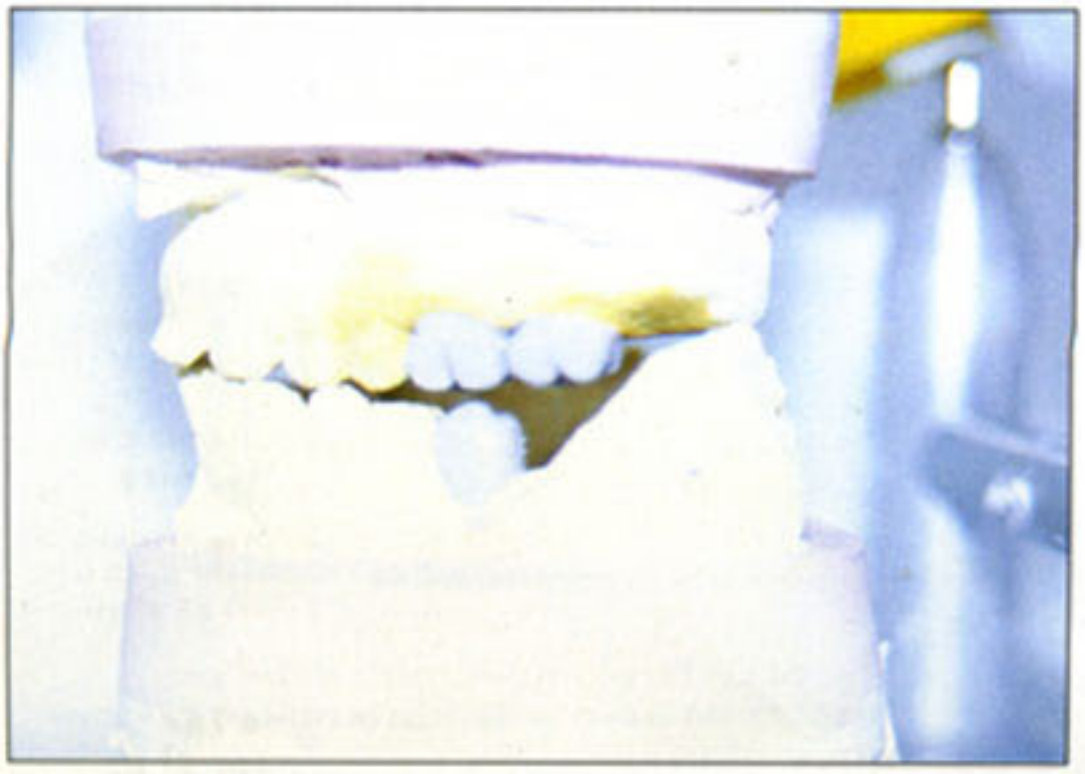

Fig. 3: Encerado diagnóstico: permite estudiar la estética y la oclusión de la futura prótesis.

Fig. 4: Perforación de la férula quirúrgica en el laboratorio gracias al paralelogramo.

cliché panorámico se tomará con la guía quirúrgica en boca. El coeficiente de deformación «C» se obtiene dividiendo la longitud real «l» de las marcas metálicas, con la longitud «L« de éstas sobre el cliché.

$$C = \frac{l \text{ (longitud real)}}{L \text{ (longitud sobre el cliché)}}$$

Si la distancia que medimos entre el reborde óseo oclusal y el techo del canal dentario la llamamos «D», la distancia real «d» disponible entre la cumbre del reborde óseo y el techo del canal será:

$$d = D \times \frac{l}{L}$$

Por este método es posible fijar aproximadamente la longitud del implante. Con una simple radiografía panorámica no es posible determinar el diámetro del implante. Sólo añadir que el diámetro del implante debe ser el máximo permitido, teniendo como límite el que las paredes vestibular y lingual deben ser de un espesor de, al menos, la mitad del diámetro del implante. En los casos complejos donde sea necesaria una mejor precisión de los datos anatómicos utilizaremos el scaner dental.

Ventajas: Dimensiones exactas del volumen óseo disponible tanto en altura como anchura. Posibilidad de determinar la densidad ósea. Localización precisa de los obstáculos anatómicos.

Inconvenientes: Económicos.

Técnica: El paciente realizará el examen con la férula quirúrgica en boca (fig. 6). Las imágenes serán reproducidas a tamaño natural, con lo cual la lectura será directa.

Las dificultades anatómicas, el volumen óseo disponible y su arquitectura, así como la densidad ósea, serán localizadas con la mayor precisión.

Sobre el scanograma, el ángulo de corte no debe ser mayor de 20° a 25°, de lo contrario, a pesar de la tabla de conversión, la utilización de los scaners en el estudio prequirúrgico se hace imposible.

Fig. 6: La férula quirúrgica debe ser estable en boca y no obstaculizar el acto quirúrgico.

— En los cuspídeos. Perforación entre la cúspide de carga y el surco mesio-distal.

— En los unirradiculares: Perforación a nivel del cíngulo.

— *A nivel maxilar:*

- Incisivos: Angulación de 107° ± 15° entre el implante y el plano maxilo-palatino.
- Caninos: Angulación de 135° ± 15°
- Cuspídeos: Angulación de 100° ± 15°.

— *A nivel mandibular:*

- Incisivos: Angulación de 90° ± 15° entre el implante y el plano de la basal mandibular.
- Cuspídeos: Angulación de 80° ± 15° entre el implante y el suelo de la boca.
- Caninos: Angulación de 100° ± 15° entre el implante y el suelo de la boca.

5. Relleno de las perforaciones con un tubo de titanio de 1,5 mm de luz o puntas de gutta-percha.

EXAMEN RADIOLOGICO

Radiografía panorámica (fig. 5). Estos tubos calibrados, en diámetro y longitud, materializan la prolongación de la cúspide de apoyo de cada diente a sustituir. El

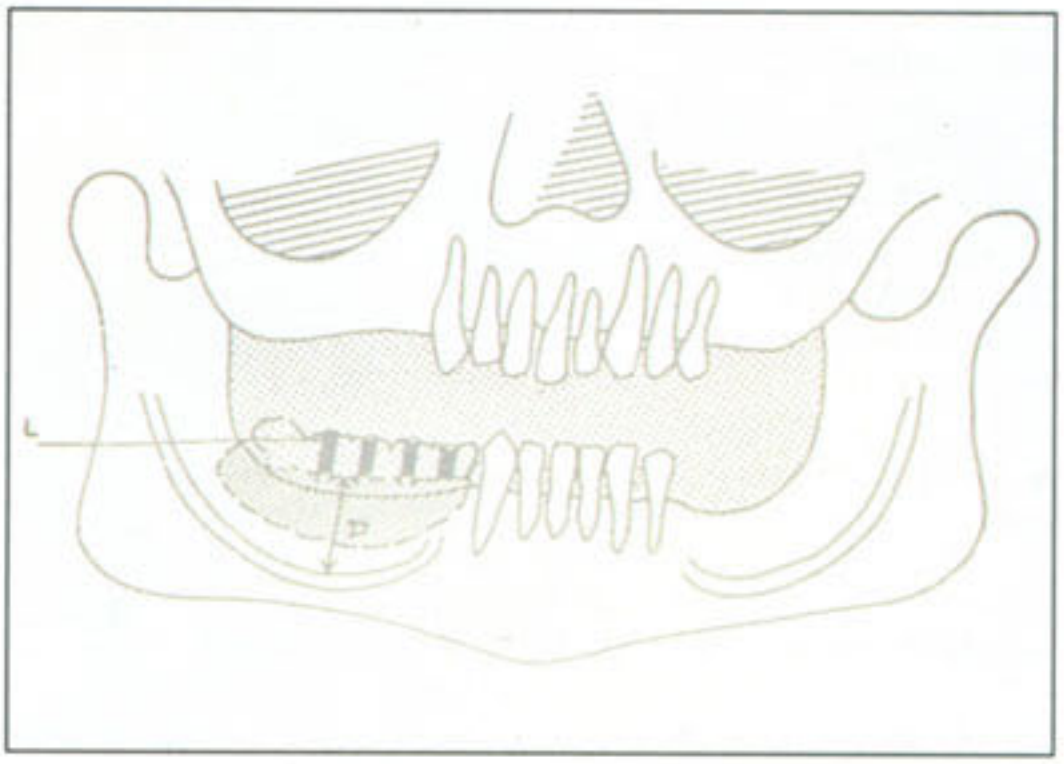

Fig. 5: La radiografía panorámica permite obtener un gran número de datos por un precio reducido.