

Evolución clínica y radiográfica en apicectomías con láser de Erbium:YAG

M^a Isabel Leco Berrocal ¹, José M^a Martínez González ², Manuel Donado Rodríguez ³

(1) Profesora Asociada de Odontología Integrada de Adultos de la Universidad Europea de Madrid. Profesora Colaboradora del Máster de Cirugía Bucal de la Universidad Complutense de Madrid

(2) Profesor Titular de Cirugía de la Universidad Complutense de Madrid

(3) Catedrático de Patología Quirúrgica Oral y Maxilofacial de la Universidad Complutense de Madrid

Correspondencia:

Dra. Ma Isabel Leco Berrocal

C/ Clara del Rey, 44, 5^oD

28002 Madrid

E-mail: maria.leco@uem.es

Leco-Berrocal MI, Martínez-González JM, Donado-Rodríguez M. Evolución clínica y radiográfica en apicectomías con láser de Erbium:YAG. Med Oral Patol Oral Cir Bucal 2007;12:45-9.

© Medicina Oral S. L. C.I.F. B 96689336 - Revista impresa ISSN 1698-4447

Recibido: 8-02-2006

Aceptado: 24-06-2006

Originally cited as: Leco-Berrocal MI, Martínez-González JM, Donado-Rodríguez M. Clinical and radiological course in apicoectomies with the Erbium:YAG laser. Med Oral Patol Oral Cir Bucal 2007;12:E65-9.

Full article in ENGLISH - Online ISSN 1698-6946;

URL: <http://www.medicinaoral.com/medoralfree01/v12i1/medoralv12i1p65.pdf>

Indexed in:

-Index Medicus / MEDLINE / PubMed
-EMBASE, Excerpta Medica
-SCOPUS
-Índice Médico Español
-IBECS

RESUMEN

Objetivo. Valorar la eficacia del láser de Erbium:YAG en lesiones granulomatosas periapicales, mediante controles clínicos y radiográficos.

Material y método. Estudio clínico en el que participó una muestra de 45 pacientes susceptibles de tratamiento quirúrgico periapical en dientes incisivos, caninos y premolares. Realizándose una técnica quirúrgica convencional con relleno retrógrado de amalgama de plata e irradiación del defecto óseo y cemento radicular remanente con láser de Erbium:YAG. Se realizaron controles clínicos y radiográficos durante 24 meses, valorando la ausencia de síntomas o la presencia de dolor, inflamación o fistula y osificación de las lesiones respectivamente.

Resultados. La evolución clínica de los pacientes en un 95,5% de los casos fue asintomática. En cuanto a la remodelación de la cavidad ósea el 77,7% terminaron su osificación a los 24 meses, el 13,3% se encontraban en un estadio avanzado, el 4,5% en un estadio intermedio y en otro 4,5% fracasó el tratamiento.

Conclusiones.- La combinación de amalgama de plata e irradiación con láser de Erbium:YAG en cirugía periapical supuso un éxito clínico muy elevado y una remodelación de la cavidad ósea del 77,7% a los 24 meses.

Palabras clave: Láser Erbium:YAG, cirugía periapical, amalgama de plata retrógrada.

ABSTRACT

Objective. A study is made of the efficacy of the Erbium:YAG laser in granulomatous periapical lesions, based on clinical and radiographic controls.

Material and methods. The study comprised a series of 45 patients amenable to periapical surgical treatment of incisors, canines and premolars. A conventional surgical technique was used, with silver amalgam retrograde filling and irradiation of the bone defect and remnant root cement with the Erbium:YAG laser. Clinical and radiographic controls were made during 24 months, assessing the absence of symptoms and the presence of pain, swelling or fistula and ossification of the lesions, respectively.

Results. The clinical course proved asymptomatic in 95.5% of the cases. As regards remodeling of the bone cavity, 77.7% had completed ossification after 24 months, 13.3% were in an advanced stage of ossification and 4.5% in an intermediate stage, while 4.5% showed treatment failure.

Conclusions. The combination of silver amalgam and irradiation with the Erbium:YAG laser in periapical surgery

showed a very high clinical success rate, with a 77.7% bone cavity remodeling rate after 24 months.

Key words: *Erbium: YAG laser, periapical surgery, silver amalgam, retrograde filling.*

INTRODUCCION

La cirugía periapical es una técnica quirúrgica que se va a realizar tanto en los tejidos periapicales como apicales del propio diente, para lograr el sellado del conducto radicular y limpieza del tejido afectado (1). En la actualidad y debido a que cada vez se tiende a tratamientos más conservadores, la cirugía periapical se centra cada vez más en conseguir un buen sellado y esterilización apical. De esta manera se han ido desarrollando nuevas técnicas, así la combinación de microscopio para la intervención, microinstrumental y la preparación con ultrasonidos permiten una resección apical y una caja de obturación menores, convirtiendo a la cirugía periapical en una cirugía mínimamente invasiva (2).

Con la aparición más actual del láser de Erbium:YAG se abrió otra ventana en el campo de la cirugía periapical, sus efectos bactericidas, esterilizantes y la ausencia de daños térmicos de naturaleza secundaria le convierten en un instrumento de elección en estos tratamientos (3-6).

De esta manera el objetivo que nos planteamos al inicio de este trabajo fue la valoración de la eficacia del láser de Erbium:YAG en lesiones periapicales, mediante controles clínicos y radiográficos.

MATERIAL Y METODO

Para la realización de este estudio se seleccionó una muestra de 45 pacientes, que estaban en perfecto estado de salud y presentaban lesiones periapicales en incisivos, caninos y premolares, diagnosticados previamente por estudio clínico y radiológico.

Todos los pacientes fueron informados de los objetivos de nuestro estudio, solicitándoles consentimiento informado de manera oral y escrita.

La técnica quirúrgica seguida se inicia con la anestesia local de la zona a tratar tras la que se realizó la incisión, despegamiento, osteotomía y localización de lesión, ayudándonos de pieza de mano y fresa redonda de carburo de tungsteno. Seguidamente se realiza el legrado y curetaje de la lesión y la sección apical con ayuda de pieza de mano y fresa de fisura. Tras el cual efectuamos la cavidad apical con ayuda de microcabeza y fresas redonda y troncocónica. Colocando la obturación retrógrada de amalgama de plata.

Posteriormente se procede a irradiar con láser de Erbium:YAG el defecto óseo, creado tras la osteotomía y legrado de la cavidad, y el cemento radicular remanente en la totalidad de la muestra. Para ello utilizamos el Aparato Móvil Key Láser 2 (Kavo®), que es un láser clase 4, con una longitud de onda de 2,940nm, un modo de operación en pulsos y una potencia que oscila de 50-500mJ, presenta además un rayo guía de He-Ne. La aplicación del láser se hizo de manera focalizada con una potencia de aplicación de 350mJ y una frecuencia de 10Hz.

Por último se procede a suturar de manera convencional

utilizando sutura de 000. A continuación se prescribe tratamiento antibiótico, antiinflamatorio y analgésico, y se indican al paciente las medidas higiénicas.

Posteriormente realizamos controles clínicos y radiográficos a los 3 meses, 6 meses, 12 meses y 24 meses después de la intervención, ayudándonos de radiografías periapicales y ortopantomografías (Figura 1).

Mediante los controles radiográficos se valoró el índice de osificación de la lesión, utilizándose como valores los siguientes: escala 0: no osificación; escala 1: < 1/2 de osificación; escala 2: 1/2 de osificación; escala 3: > 1/2 de osificación; escala 4: osificación completa.

En los controles clínicos se evaluó la presencia de sintomatología, considerando como (+) cuando la evolución fue favorable, no hubo manifestaciones clínicas y (-) cuando el paciente presentó inflamación, dolor o fistula.

Todos los datos fueron tratados estadísticamente con el programa SPSS versión 11.5 mediante estadística descriptiva, calculando las frecuencias absolutas y relativas porcentuales y realizando tablas de frecuencia para describir la respuesta de cada variable. Asimismo se realizó el test no paramétrico de Wilcoxon para controlar la evolución de la osificación de las lesiones.

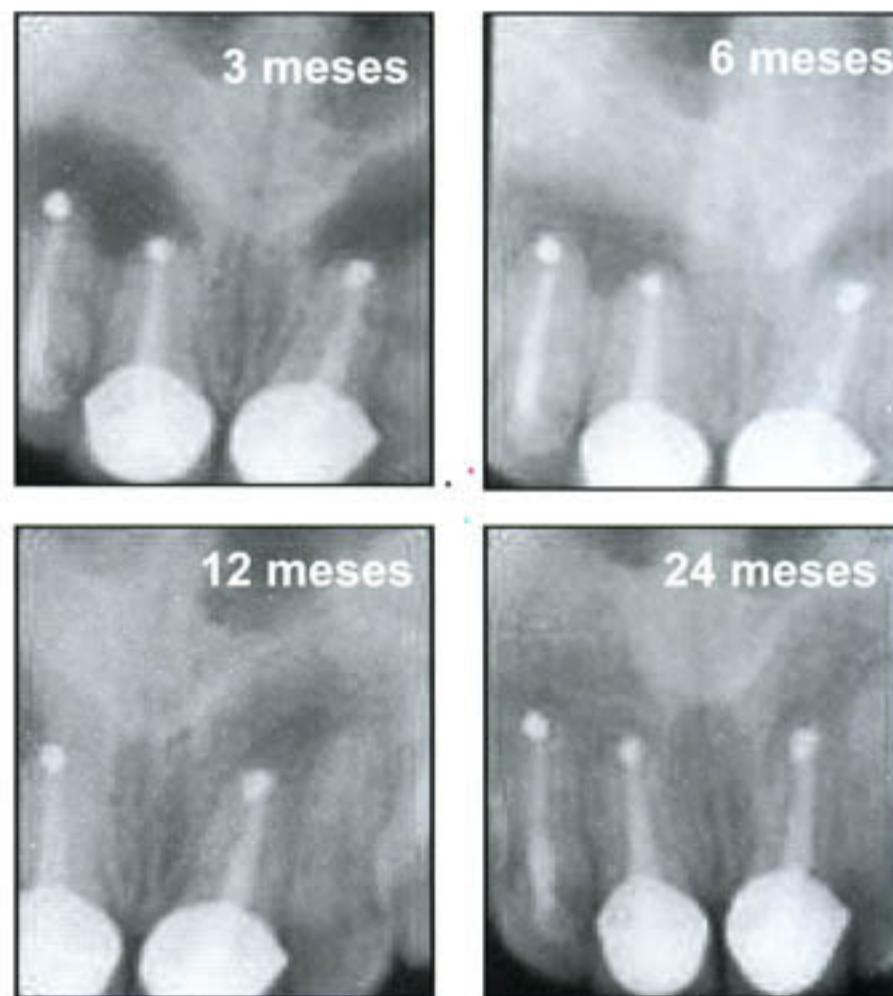


Fig. 1. Controles radiográficos de apicectomías en 12, 11 y 21.

RESULTADOS

Los resultados obtenidos en los controles clínicos realizados a los 3 meses fueron positivos (asintomáticos) en el 100% de la muestra, es decir, ningún paciente presentó dolor, inflamación, ni fístula pasados 3 meses después del tratamiento quirúrgico. Sin embargo, a los 6 meses dos pacientes presentaron sintomatología (fístula), es decir, el control fue negativo, y hubo que reintervenir. En los posteriores controles realizados a los 12 meses y 24 meses el resto de los pacientes presentaron una evolución positiva, es decir, el 95,5% de la muestra estuvo ausente de manifestaciones clínicas (Figura 2).

En cuanto a los pacientes que presentaron sintomatología a los 6 meses se les realizó un control radiológico y en ambos casos se decidió reintervenir.

En uno de los casos, encontramos una fractura vertical en la raíz y se decidió extraer el diente.

En el segundo caso se procedió a limpiar todo el tejido contaminado encontrando un buen sellado apical y ninguna causa aparente de fracaso, la evolución posterior tras el retratamiento quirúrgico fue positiva.

Los resultados obtenidos sobre la remodelación de la lesión ósea nos muestran como lo habitual es que el índice de reducción de la cavidad ósea vaya aumentando a medida que pasa el tiempo y termine en estadio completo de osificación en el último control realizado a los 24 meses, siendo estadísticamente significativo con $p < 0,001$ (test no paramétrico de Wilcoxon) (Tabla 1 y Figura 3).

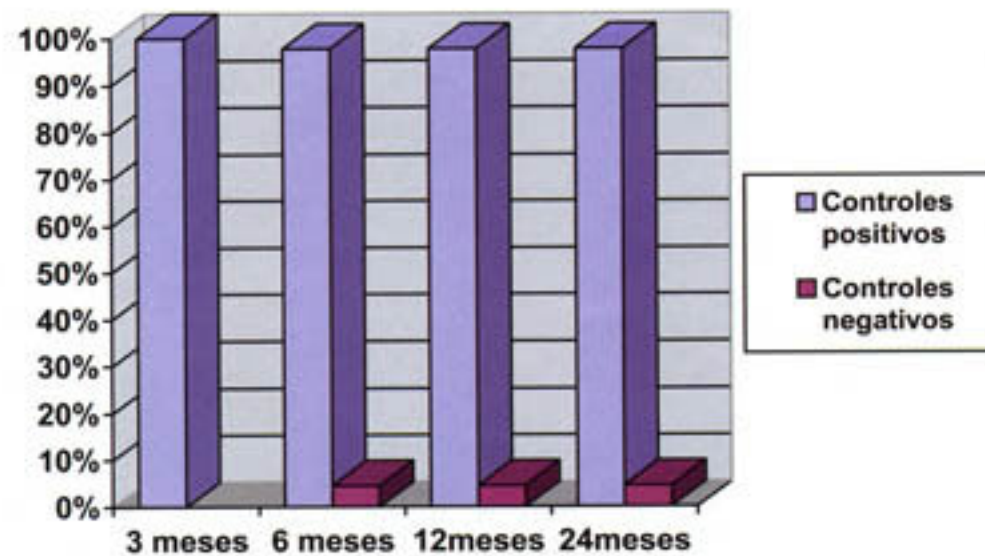


Fig. 2. Controles clínicos.

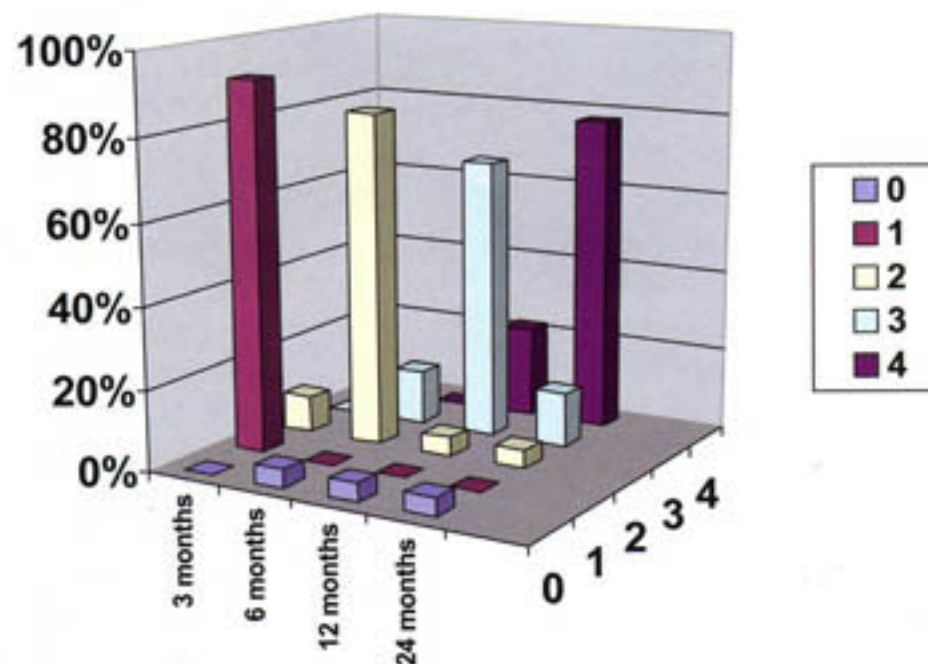


Fig. 3. Comparativa de los controles radiográficos 0: no osificación; 1: $< \frac{1}{2}$ osificación; 2: $\frac{1}{2}$ osificación; 3: $> \frac{1}{2}$ osificación; 4: osificación completa.

Tabla 1. Tabla de frecuencias (controles radiográficos).

Formación ósea	3meses	6meses	12meses	24meses
0	0	2	2	2
1	41	0	0	0
2	4	37	2	2
3	0	6	31	6
4	0	0	10	35

0 = no ossification; 1 = < 50% ossification; 2 = 50% ossification; 3 = > 50% ossification; 4 = complete ossification.

De esta manera, observamos como en el primer control radiográfico realizado a los 3 meses la mayoría de la muestra, un 91,1% de los pacientes presentaron un estadio inicial de osificación -escala 1-. El resto, el 8,9% se encontraban en un estadio intermedio -escala 2-, es decir, que la lesión ósea está en la mitad de su proceso de osificación. En los controles posteriores realizados a los 6 meses la mayoría de los pacientes se encontraron en un estadio intermedio de osificación, es decir que en el 82,2% de la muestra el tamaño de la lesión ósea se había reducido a la mitad. Asimismo encontramos que un 13,3% de los pacientes han superado ya el estadio intermedio y se encuentran en un estadio avanzado de osificación -escala 3-. En este control hay dos pacientes en los que el tratamiento fracasó, como ya se comentó con anterioridad, y que por lo tanto hemos considerado como sin osificación -escala 0-. Estos pacientes corresponden a un 4,5% de la muestra.

En el tercer control radiográfico que realizamos a los 12 meses nos encontramos que más de la mitad de la muestra, el 68,8% se encontraba en un periodo avanzado de osificación -escala 3-, es decir, que se había producido una reducción del tamaño de la cavidad ósea en más de la mitad. El 22,2% de la muestra, diez pacientes, habían completado su osificación, se encontraban en un estadio completo -escala 4-. Asimismo nos encontramos con dos pacientes que en este control radiográfico se encuentran en un estadio intermedio de osificación, lo que representa un 4,5% de la muestra.

Por último en el control realizado a los 24 meses se observa, como era de esperar, que la mayoría de los pacientes, el 77,7%, han terminado su osificación o se encuentran en un estadio completo -escala 4-. El resto de la muestra, el 33,3%, se encuentran repartidos entre los pacientes que fracasó el tratamiento (4,5%) y los que en este tiempo no concluyeron su proceso de osificación. Dentro de este último grupo tenemos dos pacientes que presentaban un estadio intermedio de osificación (4,5%) y seis pacientes (13,3%) en estadio avanzado.

DISCUSION

Al comparar los resultados de nuestra investigación con los obtenidos por otros autores no encontramos ningún estudio de cirugía periapical con utilización de láser de Erbium:YAG que valore el éxito y osificación de la lesión en las condiciones de nuestro estudio.

De esta manera si comparamos los resultados obtenidos en nuestro estudio, en cuanto a la evolución clínica de los pacientes, con los señalados por otros autores con técnicas de cirugía periapical convencionales, encontramos que el 95'5% de los pacientes intervenidos no presentaron ni signos ni síntomas en ninguno de los controles realizados. Estos resultados coinciden con los obtenidos por Rapp y cols. (7) y Marti-Bowen y cols. (8) que afirman conseguir un porcentaje de éxito del 95% en cirugía periapical de dientes anteriores. Para Amagasa y cols. (9) los resultados estarían entorno a un 85% de tratamientos exitosos. Baca y cols. (10) cifran la tasa de éxito para dientes anteriores en un 85-90%. Por el contrario en los posteriores (premolares y molares) apenas llega al 44%. Resultados que parecen estar en relación con la existencia de istmos en los conductos de dientes multirradiculares y que coinciden con los de Friedman y cols. (11) e Ioannides y cols. (12) que han comprobado también un mayor índice de fracasos en apicectomías realizadas en premolares y molares, con un rango de éxito que oscila entre el 44% y el 73%, sin embargo, Peñarrocha y cols. (13) obtuvieron un éxito en molares del 90,4%.

Podemos decir, por lo tanto, y según la bibliografía consultada que la mayoría de autores coinciden en un éxito que oscila entre el 60-90%. Así Vallecillo y cols. (14) en el 2002 publicaron un estudio, sobre una muestra 29 pacientes sometidos a cirugía periapical, con un éxito clínico de 58'6%. Para Balandrón (15) el éxito de la cirugía periapical puede variar de un 60% a un 90%, según los distintos autores consultados. Fernández Vázquez y cols. (16) después de un periodo de 6 años y 180 apicectomías, obtuvieron un éxito que sobrepasa ligeramente el 80%. Y para Donado y cols. (17) la tasa de éxito siempre es superior al de duda o fracaso, cifrándose en el 70-90%, según los estudios.

No obstante la mayoría de los autores están de acuerdo en que los resultados de la cirugía periapical son mejores después del retratamiento convencional de los conductos, sin que existan diferencias respecto a la edad, sexo, localización del diente, longitud de la raíz seccionada y tipo de lesión (granuloma o quiste). Igualmente, existe consenso en que una cirugía no corrige una endodoncia deficiente (17-19). Gay Escoda y cols. (20) están de acuerdo con lo anterior y afirman que la cirugía periapical no será la solución si el tratamiento de conductos no es el correcto. En este sentido los porcentajes de éxito de la cirugía periapical, según este autor, oscilan entre el 90-95%.

Los resultados obtenidos en la evaluación de la remodelación de la cavidad ósea muestran como a medida que aumenta el tiempo después del tratamiento, la osificación de la cavidad ósea va aumentando. Esto parece lógico si tenemos en cuenta los resultados obtenidos en los controles clínicos.

No obstante debemos señalar, que los criterios de éxito y fracaso de la cirugía periapical no son los mismos para todos los autores. Para Molven y cols. (21) se consigue éxito tras un año de la intervención. Y éste consistiría no sólo en la desaparición completa de la lesión radiográfica sino también en la zona radiotransparente de cicatrización incompleta (scar tissue) que aparece en la zona apicectomizada. Estos autores consideran que la persistencia de esta imagen radiográfica un año después del tratamiento, sería considerado fracaso del mismo, mientras la disminución de la imagen sería considerada como resultado incierto. Balandrón (15) considera que el 45% de las lesiones periapicales requieren de 1 a 10 años para su resolución radiológica completa y el 30% más de 10 años. Orstavik (22) afirma que a los 6 meses del tratamiento ya se pueden observar signos radiográficos de reparación. Sin embargo, si al año no se observan estos signos el pronóstico de curación es bajo.

De todas maneras el proceso para completar la cicatrización varía mucho de unos individuos a otros. Así, en algunos, se hace radiológicamente visible en cuestión de meses, mientras que en otros puede transcurrir un año o más hasta que se establece el patrón trabecular normal. Incluso existen lesiones periapicales que necesitan 10 años o más para su resolución radiológica completa. Hay que tener en cuenta, además, que el proceso de cicatrización in vivo va por delante de la radiográfica (20).

Para August (23) los criterios de éxito serían la ausencia de signos y síntomas y la disminución de radiolucidez a 1mm o menos. Según Baca y cols. (10) los criterios de éxito y fracaso que más se ajustan a su opinión son los expuestos por Zetterqvist y cols. (24) Estos autores consideran que existe una curación completa cuando hay ausencia de signos y síntomas clínicos, acompañados de una situación radiográfica con normal trabeculación ósea de la zona operada, admitiendo defectos óseos persistentes de no más de 1mm, y un ligamento periodontal ligeramente ensanchado. El criterio de duda serían todos aquellos casos que no presenten sintomatología clínica, pero la situación radiológica no ha sufrido cambios desde la intervención quirúrgica. Podemos decir, por lo tanto, a la vista de nuestros resultados que la combinación de radiación láser de Erbium:YAG y obturación retrógrada de amalgama de plata en cirugía periapical proporciona una tasa de éxito bastante elevada.

BIBLIOGRAFIA

- Martínez-González JM, Donado M. Láser en Cirugía Bucal. En: Donado M. Cirugía Bucal. Patología y Técnica. Madrid: Ed. Masson;1990. p.799-816.
- Gay C, Méndez UM, Berini L. Nuevas aportaciones en cirugía periapical. RCOE 1996;1:405-14.
- Keller U, Hibst R. Proceedings of medical applications of laser. SPIE 1994; 2327:146-54.
- Ando Y, Aoki A. Bactericidal effect of Er:YAG laser on periodontopathic bacteria. Lasers Surg Med 1996;19:190-200.
- España AJ. Láser de Er:YAG en Odontología. Rev ANEO 1997;37:8-13.
- Leco MI, Martínez-González JM, Donado M, López C. Sterilizing effects of the Erbium:Yag laser upon dental structures: an in vitro study. Med Oral Patol Oral Cir Bucal 2006;11:158-61

- Rapp EL, Brown CE, Newton CW. An analysis of success and failure of apicoectomies. J Endod 1991;17:508-12.
- Marti-Bowen E, Penarrocha M, García B. Periapical surgery using ultrasound technique and silver amalgam retrograde filling. A study of 71 teeth with 100 canals. Med Oral Med Patol Cir Bucal 2005;10:67-73.
- Amagasa T, Nagase M, Sato T. Apicoectomy with retrograde gutta-percha root filling. J Oral Surg 1989;68:339-74.
- Baca R, Alobera MA, Sirvent F. La cirugía periapical del nuevo milenio (2a parte). Prof Dent 2002;5:103-11.
- Friedman S, Lustmann J, Sharabany V. Treatment results of apical surgery in premolar and molar teeth. J Endod 1991;17:30-3.
- Ioannides C, Bortslap WA. Apicoectomy on molars: a clinical and radiologic study. Int J Oral Surg 1983;12:73-9.
- Peñarrocha M, Sanchis JM, Gay C. Periapical surgery of 31 lower molars based on the ultrasound technique and retrograde filling with silver amalgam. Med Oral 2001; 6:376-82.
- Vallecillo M, Muñoz E, Reyes C, Prados E, Olmedo V. Cirugía periapical de 29 dientes. Comparación entre técnica convencional, microsierra y uso de ultrasonidos. Med Oral 2002;7:46-53.
- Balandrón J. Atlas de Cirugía Oral. Madrid: Ed. Ergón; 1997. p.168-85.
- Fernández J, Garrón G. Apicectomía: otro complemento endodóncico. Rev Actual Estomatolog Esp 1988;48:39-55.
- Donado A, Gomeza A, Sirvent F, Martínez-González JM, Donado M. Cirugía, ¿una solución en endodoncia? Perspectivas futuras. Parte II. Endodoncia 2001;19:195-07.
- Molven O, Halsen A, Grung B. Surgical management of endodontic failures: indications and treatment results. Int Dent J 1991;41:33-41.
- Allen RK, Newton CW, Brown CE. A statistical analysis of surgical and non surgical endodontic retreatment cases. J Endod 1989; 15: 261-6.
- Gay C, Peñarrocha M, Berini L. Lesiones periapicales. En: Gay C, Berini L, eds. Cirugía Bucal. Madrid: Ed.Ergon;1999. p.749-80.
- Molven O, Halsen A, Grung B. Incomplete healing (scar tissue) after periapical surgery-radiographic finding 8 to 12 years after treatment. J Endod 1996; 22:264-8.
- Orstavik D. Time-course and risk analyses of the development and healing of chronic apical periodontitis in man. Int Endod J 1996; 29:84-92.
- August DS. Long-term postsurgical results on teeth with periapical radiolucencies. J Endod 1996; 22:380-3.
- Zetterqvist L, Hall G, Holmlund A. Apicoectomy: a comparative clinical study of amalgam and glass ionomer cement as apical sealants. Oral Surg Oral Med Oral Pathol 1991;71:489-91.