

¿Qué conocimientos tenemos actualmente sobre la peri-implantitis, sus causas, su diagnóstico y su tratamiento?



Pregunta propuesta por la Dra. Bettina Alonso Álvarez, Máster Universitario en Periodoncia e Implantes por la Universidad Complutense de Madrid (UCM) profesora asociada del departamento de Medicina y Cirugía Bucofacial de la Facultad de Odontología (UCM) y profesora del Máster en Periodoncia e Implantología de la Facultad de Odontología (UCM).



Responde la Dra. Berta Legido Arce, Máster Universitario en Periodoncia e Implantes (UCM), profesora asociada del departamento de Medicina y Cirugía Bucofacial de la Facultad de Odontología (UCM), profesora del Máster en Periodoncia e Implantología de la Facultad de Odontología (UCM) y práctica exclusiva en periodoncia e implantes.



Respecto al origen de las enfermedades peri-implantarias y, concretamente, de la peri-implantitis hoy día solo está científicamente demostrado su causa infecciosa. Es la placa bacteriana, en forma de biofilm, la que afecta a los tejidos peri-implantarios produciendo una lesión inflamatoria de mayor o menor profundidad.

Cuando la reacción inflamatoria queda confinada en el tejido blando que rodea al implante se denomina mucositis, respuesta reversible si se elimina la causa. Pero, cuando la inflamación progresa apicalmente afectando también al tejido duro estamos ante una peri-implantitis, fenómeno no reversible, con pérdida de hueso de soporte del implante.

Hasta hace muy poco tiempo a estas enfermedades peri-implantarias no se les daba demasiada importancia por su supuesta baja prevalencia; un 8-44%, dependiendo de los estudios, para la mucositis y sólo un 1-19 % para la peri-implantitis.

Pero hoy día sabemos que esto no es así; en el último Workshop Europeo de Periodoncia celebrado en 2008 se presentaron los resultados de los dos únicos estudios que superaron una revisión sistemática que dieron unos resultados muy diferentes, llamativos y bastante desalentadores. Encontraron mucositis en un 80 % de los pacientes y un 50 % de los implantes y, peri-implantitis en el 28-56 % de los pacientes y en el 12-43 % de los implantes. Un porcentaje muy alto de implantes y de pacientes con peri-implantitis como para considerar que el tratamiento con implantes tiene el éxito que suponíamos.

Son las bacterias presentes en la cavidad oral las que determinan la composición del biofilm alrededor de los implantes. Así que, en un paciente con una periodontitis sin controlar, los periodontopatógenos que tenga serán los que, con su capacidad de translocarse de una zona a otra de la boca, infectarán el surco peri-implantario produciendo en principio una mucositis y, si este proceso no se trata, una peri-implantitis.

Está ampliamente demostrado que el biofilm, supra y subgingival, es completamente diferente en implantes sanos y en implantes con peri-implantitis. En estos últimos se encuentra un aumento de la flora total y de la proporción de espiroquetas y bacilos gram -, apareciendo patógenos específicos de la periodontitis como la *P.gingivalis*, *P. intermedia*, *P. nigrescens*, *T. forsythia*, *C. rectus* y *A. actinomycetemcomitans*. Como vemos no hay diferencias significativas entre el biofilm de dientes con periodontitis y el de implantes con peri-implantitis.

Lo que sí difiere es la respuesta de los tejidos en dientes e implantes. Y es que los tejidos peri-implantarios son comple-

tamente diferentes de los tejidos periodontales; tienen una menor vascularización, la unión con el hueso alveolar es por medio de una anquilosis sin ligamento periodontal y la unión del conectivo al implante es por medio de fibras dispuestas de forma paralela y no perpendicular como en el diente.

Todo esto hace que la respuesta de los tejidos peri-implantarios a la agresión bacteriana y a la inflamación subsiguiente, sea mucho más pobre. Los mecanismos defensivos de la encía que rodea al diente son mucho más efectivos que los de la mucosa peri-implantaria, por lo que se produce una mayor extensión apical del infiltrado inflamatorio en esta última. Además, las fibras periodontales se comportan como un mecanismo de defensa y, al no existir en los implantes, la lesión se desarrolla directamente en el hueso alveolar por lo que la evolución del proceso es mucho más rápida y agresiva.

Pero hay más factores que influyen en la aparición y progresión de una lesión peri-implantaria, **los denominados factores de riesgo**. Entre estos, unos muestran una fuerte asociación con la peri-implantitis como el biofilm bacteriano, una historia previa de periodontitis y el tabaco. Y otros una asociación más débil como la diabetes, el alcohol, la susceptibilidad genética, la superficie del implante, algunas enfermedades sistémicas, el estrés, la ausencia de encía queratinizada, factores de la prótesis, posición e inclinación del implante, etc.

El diagnóstico precoz es primordial, con más razón aún que en la periodontitis, porque la pérdida de soporte óseo es mucho más rápida en el caso de los implantes.

Las herramientas que tenemos para el diagnóstico de la peri-implantitis son las mismas que para el diagnóstico de la periodontitis, pero con algunos matices.

La radiología nos da mucha información, pero de forma tardía y además se tiene que producir cerca de un 30% de pérdida ósea para que se pueda apreciar. Esto unido a la frecuente distorsión de la radiografía, hace que esta no deba ser el único parámetro que utilicemos para valorar la situación de un implante.

Entre los signos clínicos de una peri-implantitis está la supuración; sin duda ésta indica infección y, por lo tanto, presencia de peri-implantitis. Pero, una vez más, es algo consumado y quisiéramos tener instrumentos de diagnóstico temprano del problema.

Estas herramientas son tan sencillas como la exploración visual y la sonda periodontal.

Con la inspección visual apreciamos signos de inflamación como enrojecimiento, hinchazón de los tejidos, etc., indicativos de la presencia de una enfermedad peri-implantaria.



Mediante el sondaje podemos valorar dos signos que usamos también en el diagnóstico de la periodontitis; el aumento en la profundidad de sondaje y el sangrado al sondaje.

El sangrado al sondaje en sucesivas visitas se produce en el 67% de los casos de la mucositis y en el 91% de peri-implantitis. Así que, el sangrado es un signo de diagnóstico más anticipado del problema.

La valoración de la profundidad de sondaje es diferente en implantes y en dientes. Un sondaje de 5 a 7 mm en un diente indica siempre enfermedad, pero no tiene por qué ser así en un implante ya que esa profundidad depende de la posición de la cabeza del implante, la inclinación de este y del espesor de los tejidos blandos. Lo importante es la comparación del sondaje en exámenes sucesivos.

Con estos sencillos métodos: inspección visual, sondaje y radiografía, podemos determinar de forma correcta el estado del implante.

Un implante estará sano si no hay signos de inflamación y no hay pérdida de hueso. Diagnosticaremos una mucositis si tenemos inflamación de la mucosa pero no pérdida ósea. Y una peri-implantitis cuando, además de los signos de inflamación, encontramos recesión y/o supuración y evidencia radiológica de pérdida ósea.

Es interesante constatar que el dolor no es un signo frecuente por lo que no podemos esperar que nos alerte de forma precoz.

El tratamiento de la patología peri-implantaria está en continuo estudio y evolución, presentando controversias y resultados dispares en diferentes estudios.

La mucositis se resuelve de manera satisfactoria solo con control de placa mecánico y químico.

Es el tratamiento de la peri-implantitis el que acarrea mayores dificultades. El tratamiento no quirúrgico, con raspado y antimicrobianos, es de resultados impredecibles y claramente insuficientes para limpiar la superficie del implante y conseguir de nuevo la osteointegración, sobre todo si el sondaje es mayor de 5 mm. La re-osteointegración no se produce en más del 1-1.2 % de los casos. El laser ofrece resultados alentadores pero faltan estudios longitudinales bien diseñados y controlados para determinar si la eficacia, obtenida a los 6 meses, se mantiene en el tiempo.

Dentro del tratamiento quirúrgico podemos emplear técnicas resectivas o regenerativas. Cuando la pérdida es horizontal y en sectores no estéticos, nos decantaremos por técnicas resectivas. Consisten en cirugía de reposición apical con limpieza de la superficie del implante, extracción del tejido de granulación, osteoplastia cuando sea necesario y eliminación de la rugosidad de la superficie del implante

mediante implantoplastia, imprescindible para favorecer el control de placa. Con implantoplastia se logra también menor profundidad de sondaje, mayor recesión y mantener el nivel de inserción.

En defectos profundos, estrechos, verticales o circunferenciales y en zonas estéticas donde no podemos dejar la recesión que se produce con la cirugía resectiva, lo más adecuado es intentar regenerar el hueso perdido. Mediante un colgajo de acceso se accede al defecto óseo, se desbrida el tejido de granulación y se acondiciona la superficie del implante. Entre los procedimientos de acondicionamiento (aplicación de tetraciclinas, peróxido de hidrógeno, ácido cítrico, chorreado con aire-polvo, lavados con suero fisiológico y laser), hasta hoy, ninguno de ellos ha demostrado conseguir mayor re-osteointegración que otros, por lo que no hay un método de referencia. La detoxificación de la superficie del implante parece ser un factor limitante para el éxito de la regeneración.

Descontaminado el implante, se emplean distintos métodos regenerativos, según tamaño y tipo de defecto óseo. El relleno puede ser hueso autólogo o xenoinjertos y la membrana puede ser de diferentes materiales, reabsorbibles o no reabsorbibles. Y la técnica quirúrgica puede ser sumergida o no sumergida.

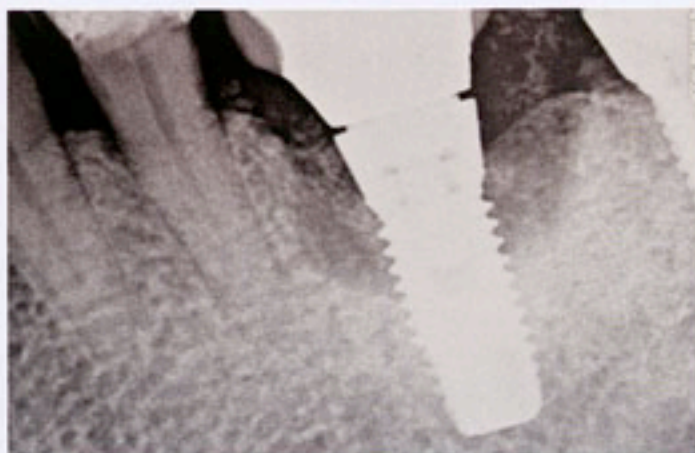
No hay evidencia científica sobre la superioridad de una u otra técnica regenerativa. Todas estabilizan el proceso con distintos porcentajes de reparación que, en cualquier caso, son bajos, oscilando del 28% al 50% en algunos estudios y del 70-80% en otros.

Como último recurso, cuando la pérdida de soporte es mayor del 50 %, predominantemente horizontal o con defectos anchos y poco profundos y si pelagra la disponibilidad ósea para un futuro implante, lo indicado es la extracción de este.

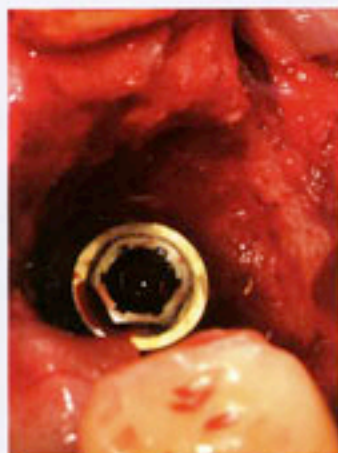
Dado que los recursos para el tratamiento de la peri-implantitis son limitados y con resultados variables y poco predecibles en muchos casos, debemos plantearnos que el éxito a largo plazo del tratamiento con implantes se basa en la prevención de las enfermedades periimplantarias.

Esta prevención consiste en conseguir un control de placa adecuado por el paciente y en el mantenimiento periódico profesional. Este último es absolutamente necesario porque el biofilm más patógeno se encuentra en bolsas profundas donde el paciente no tiene acceso, porque en muchos casos las restauraciones protésicas dificultan de forma importante la higiene del paciente y porque los tejidos peri-implantarios son muchos menos eficaces ante la agresión bacteriana y necesitan de un control regular de sus condiciones.

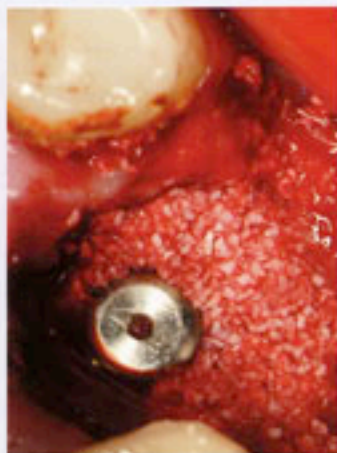TRATAMIENTO QUIRÚRGICO REGENERATIVO DE LA PERI-IMPLANTITIS



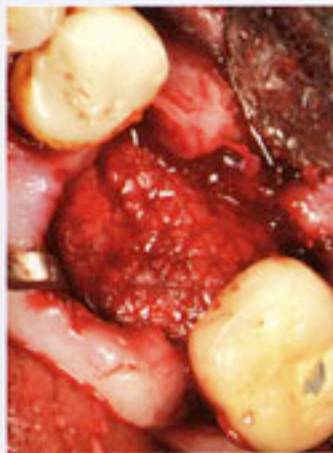Defecto óseo peri-implantario. Se observa la presencia de un gap en la unión corona-pilar.



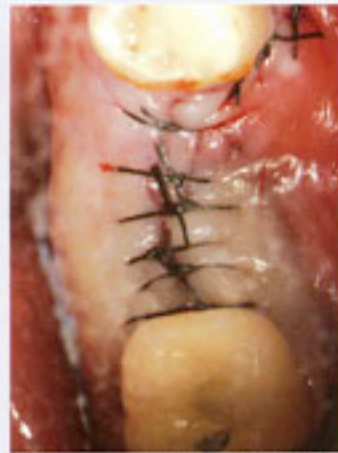Aspecto intraquirúrgico del defecto óseo circunferencial.



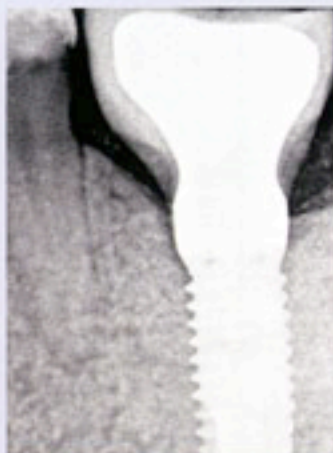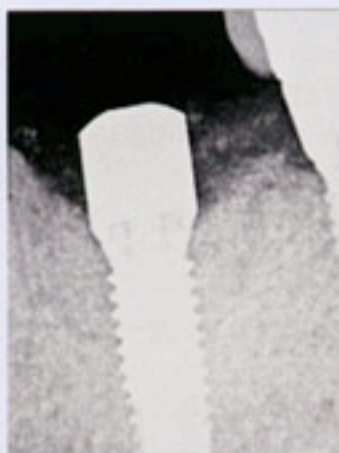
Relleno del defecto con xeno-injerto óseo tras detoxificación del implante con tetraciclinas.



Cobertura de la zona a regenerar con membrana reabsorbible.



Sutura del colgajo. Técnica quirúrgica sumergida.



Imágenes radiológicas comparativas del relleno obtenido a los 6 y 12 meses