¿Es un problema para el dentista el paciente tratado con bifosfonatos?

Pregunta propuesta por la Dra. Cerero Lapiedra, vocal de la Comisión Científica del Ilustre Colegio Oficial de Odontólogos y Estomatólogos de la I Región.

Responde el Dr. José Vicente Bagán, Catedrático de la Universidad de Valencia, Departamento de Estomatología.

FIGURA 2.
PROTOCOLO TERAPÉUTICO.

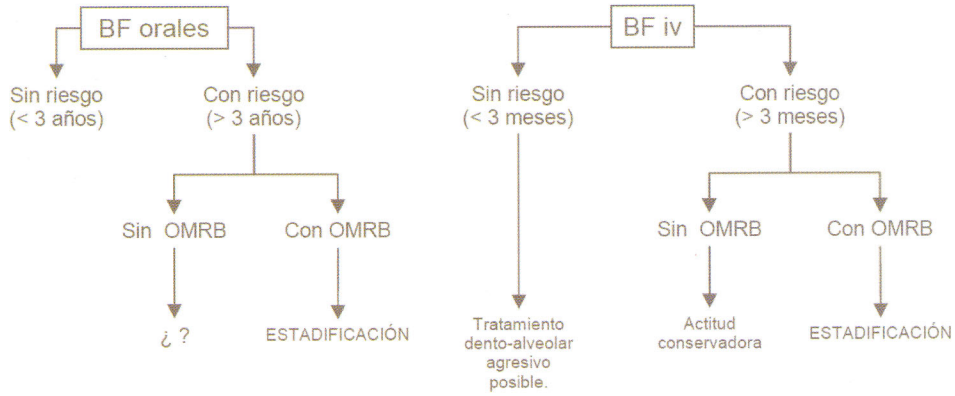

BIBLIOGRAFIA

1. American Dental Association Council on Scientific Affairs. *Expert panel recommendations: dental management of patients receiving oral bisphosphonate therapy.* J Am Dental Assoc 2006; 137:1144-50.
2. American Association of Oral and Maxillofacial Surgeons. *Advisory Task Force on Bisphosphonate-Related Ostenonecrosis of the Jaws, American Association of Oral and Maxillofacial Surgeons position paper on bisphosphonate-related osteonecrosis of the jaws.* J Oral Maxillofac Surg. 2007;65:369-76.
3. Bagán JV, Murillo J, Jiménez Y, Poveda R, Milian MA, Sanchos JM et al. *Avascular jaw osteonecrosis in association with cancer chemoterapy: series of 10 cases.* J Oral Pathol Med 2005;34:120-3.
4. Bagán JV, Jiménez Y, Murillo J, Hernández S, Poveda R, Sanchís JM, et al. *Jaw osteonecrosis associated with bisphosphonates: multiple exposed areas and its relationship to teeth extractions. Study of 20 cases.* Oral Oncol 2006; 42:327-9.
5. Barrientos FJ, Peral B, de la Peña G, Sánchez LA, García JM, Serrat A, et al. *Osteonecrosis de los maxilares inducida por bisfosfonatos: prevención y actitud terapeútica.* Rev Esp Cir Oral y Maxillofac 2007; 29:295-308.
6. Black DM, Delmas PD, Eastell R, Reid IR, Boonen S, Cauley JA, et al. *Once-yearly zoledronic acid for treatment of postmenopausal osteoporosis.* N Engl J Med 2007; 356:1809-22.
7. Boonyapakorn T, Schirmer I, Reichart PA, Sturm I, Massenkeil G. *Bisphosphonate-induced osteonecrosis of the jaws: prospective study of 80 patients with multiple myeloma and other malignancies.* Oral Oncol 2008 doi:10.1016/j.oraloncology.2007.11.012
8. Bilezikian JP. *Osteonecrosis of the jaw--do bisphosphonates pose a risk?* N Engl J Med. 2006;355:2278-81.
9. Dannemann C, Grätz KW, Zwahlen R. *Clinical experiences with bisphosphonate-induced osteochemonecrosis of the jaws.* Swiss Med Wkly 2006;136:504-9.
10. Del Castillo JL, García JA, Arroyo S, Galdeano M, Calderón J. *Osteonecrosis de los maxilares asociada al empleo de bifosfonatos.* Rev Esp Cir Oral Maxilofac 2007; 29: 295-308.
11. Dello Russo NM, Jeffcoat MK, Marx RE, Fugazzotto P. *Osteonecrosis in the jaws of patients who are using oral biphosphonates to treat osteoporosis.* Int J Oral Maxillofac Implants. 2007;22:146-53.
12. Grant BT, Amenedo C, Freeman K, Kraut RA. *Outcomes of placing dental implants in patients taking oral bisphosphonates: a review of 115 cases.* J Oral Maxillofac Sur. 2008; 66:223-30.
13. Gutta R, Louis PJ. *Bisphosphonates and osteonecrosis of the jaws: science and rationale.* Oral Surg Oral Med Oral Pathol Oral Radiol Endod. 2007;104:186-93.
14. Hewitt C, Camile SF. *Bisphosphonate-related osteonecrosis of the jaws: a comprehensive review.* J Oral Pathol Med 2007; 36: 319-28.
15. Infante P, Cabezas A, Pérez JL, Palomino J, Gutiérrez JL. *Bisphosphonate-related osteonecrosis of the jaw in patients with multiple myeloma.* Med Oral Patol Oral Cir Bucal 2008 13:52-7.
16. Jiménez Y, Bagan JV. Los Bisfosfonatos, nueva causa de osteonecrosis maxilar por fármacos: Situación actual. Med Oral Patol Oral Cir Bucal 2005;10:88-91.
17. Kyle RA, Yee GC, Somerfield MR, Flynn PJ, Halabi S, Jagannath S, Orlowski RZ. et al. *American Society of Clinical Oncology 2007.* Clinical Practice Guideline Update on the role of Bisphosphonates in Multiple Myeloma. J Clin Oncol 2007;25: 2464-72.
18. Lam DK, Sándor GK, Holmes HI, Evans AW, Clokie CM. *A review of bisphosphonate-associated osteonecrosis of the jaws and its management.* J Can Dent Assoc 2007; 73:417-22.
19. Leite AF, Figueiredo PT, Melo NS et al. *Bisphosphonate-associated osteonecrosis of the jaws. Report of a case and literature review.* Oral Surg Oral Med Oral Pathol Oral Radiol Endod. 2006;102:14-21.
20. Marx RE. *Pamidronate (Aredia) and zolendronate (Zometa) induced avascular necrosis of the jaws: a growing epidemic.* J Oral Maxillofac Surg 2003;61:1115-7.
21. Marx RE, Sawatari Y, Fortin M, Broumand V. *Bisphosphonate-induced exposed bone (osteonecrosis/osteopetrosis) of the jaws: risk factors, recognition, prevention, and treatment.* J Oral Maxillofac Surg. 2005;63:1567-75.
22. Marx RE Joseph E. Cillo JE, Ulloa JJ. *Oral Bisphosphonate-Induced Osteonecrosis: Risk Factors, Prediction of Risk Using Serum CTX Testing, Prevention, and Treatment.* J Oral Maxillofac Surg. 2007;65:2397-410.
23. Mavrokokki T, Cheng A, Brien S, Goss A. *Nature and Frequency of Bisphosphonate-Associated Osteonecrosis of the Jaws in Australia.* J Oral Maxillofac Surg, 2007; 65:415-23.
24. Merigo E, Manfredi M, Meleti M et al. *Bone necrosis of the jaws associated with bisphosphonate treatment: a report of twenty-nine cases Acta Biomed.* 2006;77:109-17.
25. Pastor-Zuazaga D, Garatea-Crelgo J, Martino-Gorbea R, Etayo-Pérez A, Sebatián-López C. *Osteonecrosis maxilar y bisfosfonatos. Presentación de tres nuevos casos.* Med Oral Patol Oral Cir Bucal 2006;11:57-60.
26. Ponte N, Estefanía R, Aguirre JM. *Bisfosfonatos y Patología Oral I. Aspectos generales y preventivos.* Med Oral Patol Oral Cir Bucal 2006;11:396-400.
27.
28. Rogers MJ, Benford HL, Coxon FP, Luckman SP, Monkkonen J, Frith JC. *Cellular and molecular mechanism of action of bisphosphonates.* Cancer 2000; 88: 2961-78.
29. Ruggiero SL, Mehrotra B, Rosenberg TJ, Engroff SL. *Osteonecrosis of the jaws associated with the use of bisphosphonates: a review of 63 cases.* J Oral Maxillofac Surg. 2004;62:527-34.
30. Ruggiero SL, Woo SB. *Biophosphonate-related osteonecrosis of the jaws.* Dent Clin North Am. 2008;52:111-28.
31. Ruggiero SL, Fantasia J, Carlson E. *Bisphosphonate-related osteonecrosis of the jaw: background and guidelines for diagnosis, staging and management.* Oral Surg Oral Med Oral Pathol Oral Radiol Endod. 2006;102:433-41.
32. Sarin J, Derossi SS, Akintoye SO. *Updates on bisphosphonates and potential pathobiology of bisphosphonate-induced jaw osteonecrosis.* Oral Dis 2008;14:277-85.
33. Shenker NG, Jawad ASM. *Bisphosphonates and osteonecrosis of the jaw.* Rheumatology 2007; 46:1049-51.
34. Van den Wyngaert T, Huizing MT, Vermorken JB. *Bisphosphonates and osteonecrosis of the jaw: cause and effect or a post hoc fallacy?* Annals of Oncology 2006;17:1197-1204.
35. Wang HL, Weber D, McCauley LK. *Effect of long-term oral bisphosphonates on implant wound healing: literature review and a case report.* J Periodontol 2007; 78:373-6.
36. Woo SB, Hellstein JW, Kalmar JR. *Systematic review: Bisphosphonates and Osteonecrosis of the Jaws.* Ann Intern Med 2006; 144: 753-761.

La osteonecrosis de los maxilares (ONM) es una forma particular de osteomielitis crónica, de lenta progresión y sin tendencia a la curación espontánea. Marx en el año 2003[1] publicó los primeros pacientes con ONM, y desde ese momento se han informado numerosos casos de esta severa complicación tras el tratamiento con bisfosfonatos, pero con una mayor frecuencia asociada a los tratamientos con fármacos intravenosos, que se emplean en el tratamiento del cáncer metastático, sobre todo de mama, así como en el mieloma múltiple.[2]

En los pacientes que están en tratamiento con estos fármacos, y debido a su acción antiosteoclástica[3], la capacidad de regeneración y reparación ósea del alveolo dental tras una extracción dental, puede verse alterada. En algunos casos, tras extracciones y/o cirugías dentales, el proceso de cicatrización que normalmente debe producirse, no lo hace, y el hueso maxilar/mandibular queda expuesto.[4] (figura 1)

Como hemos señalado anteriormente esta posible complicación la observamos, sobre todo con el uso de los bisfosfonatos intravenosos, como es el caso del ácido zoledrónico donde la incidencia está comprendida entre el 3-11% de los pacientes que reciben dicha medicación.[5] Por el contrario, se produce muy rara vez con los bisfosfonatos orales, habiéndose descrito con estos últimos una posible incidencia de 1 caso de cada 10.000-100.000 pacientes que lo toman.[6] Por lo tanto, debemos resaltar su escasa repercusión en el caso de que estos fármacos se utilicen por vía oral, para tratamientos como la osteoporosis y otros procesos reumatológicos.

El problema surge porque, a fecha de hoy, no se puede predecir qué pacientes van a desarrollar una ONM, ya que no existen factores sistémicos en el individuo o a nivel oral, que así nos lo puedan indicar, para tenerlo presente ante tratamientos odontológicos quirúrgicos.
La ONM se ha descrito tras extracciones dentales y ante cualquier cirugía oral, como puede ser la colocación de implantes, pero no ante tratamientos odontológicos rutinarios como una limpieza bucal profesional, la realización de obturaciones o endodoncias.[7-8]

En el caso de los bisfosfonatos intravenosos, dado que el riesgo es mucho mayor, se deben evitar en lo posible los tratamientos quirúrgicos orales, tales como extracciones o implantes, mientras que en los tratamientos con bisfosfonatos orales no podemos contraindicar dichos tratamientos de esa manera tan categórica, como se señala en los intravenosos,. Efectivamente siempre deberemos informar al paciente del posible riesgo de ONM y en todo caso realizar los tratamientos quirúrgicos lo más atraumáticos posible en el hueso.[9]

Sin embargo, el objetivo sería, como hemos señalado anteriormente, saber qué pacientes son los que tendrán un mayor riesgo de ONM. En este sentido Marx en 2007[10] indicó la utilidad de la determinación del CTX en suero (telómero C-terminal del colágeno 1), señalando que aquellos pacientes que han tomado bisfosfonatos orales más de tres años y tienen cifras de CTX por debajo de 150 pg/ml, serían los de mayor riesgo ante cirugías dentales. Sin embargo, se necesitan más estudios que ratifiquen estas afirmaciones recientemente señaladas por Marx en diciembre de 2007.

Nuestro objetivo en estos momentos sería poder hallar otros factores, bien orales, sistémicos, radiológicos o a través de determinaciones analíticas sanguíneas, que nos ayuden a identificar los pacientes de riesgo.

Diagnóstico, prevención y tratamiento de la osteonecrosis de los maxilares por bisfosfonatos. Recomendaciones de la sociedad española de cirugía oral y maxilofacial (SECOM)

JUNQUERA, LM. *Diagnóstico, prevención y tratamiento de la osteonecrosis de los maxilares por bisfosfonatos. Recomendaciones de la sociedad española de cirugía oral y maxilofacial (SECOM).* Cient Dent 2008;5;3:229-237.

Artículo extraído de la Revista Española de Cirugía Oral y Maxilofacial.
v.30 n. 3, Madrid, mayo-junio de 2008. p. 145-156.

Este documento ha sido elaborado por el Prof. Dr. Junquera LM y aprobado el día 22 de mayo del 2008, por la Comisión Científica de la SECOM, compuesta por los Dres. Acero J, Burgueño M, de Vicente JC, Martín-Granizo R, Santamaría, J, Infante P, Raspall G. y López Cedrún JL.

Indexada en / *Indexed in:*
- IME.
- IBECS.
- LATINDEX.
- GOOGLE ACADÉMICO.

Correspondencia:
R. Martín-Granizo
SECOM
C/ Corazón de María, 25 2ºE
28002 MADRID
e-mail: rmartin.hcsc@salud.madrid.org

RESUMEN

Los bisfosfonatos son análogos estables de los pirofosfatos inorgánicos que han demostrado su eficacia para el tratamiento de diversas patologías, como las lesiones osteolíticas asociadas a metástasis óseas o al mieloma múltiple, la hipercalcemia maligna, la enfermedad de Paget y la osteoporosis. En la actualidad se podría hablar, al menos académicamente, de dos entidades con diferentes grados de información científica: las osteonecrosis en relación con la administración intravenosa de estos medicamentos y las osteonecrosis en relación con la administración oral de los mismos. Para el primer grupo las estrategias de prevención y tratamiento empiezan a estar consolidadas, mientras que para el segundo se precisará de una mayor documentación científica para alcanzar este objetivo. Facilitar el diagnóstico clínico y complementario de las osteonecrosis por bisfosfonatos por parte de los especialistas de la salud oral (cirujanos orales y maxilofaciales, odontólogos y estomatólogos). Los objetivos del presente artículo son explicitar las medidas preventivas más apropiadas para limitar el número de casos de esta patología, a la luz de los conocimientos actuales, detallar la forma de tratamiento más reconocida para los diferentes estadios de la osteonecrosis, una vez establecida así como proporcionar un documento para la buena praxis médica y odontológica en los pacientes que padecen esta enfermedad o estén en riesgo de sufrirla. Este documento ha sido aprobado por la Comisión Científica de la SECOM.

PALABRAS CLAVE

Bisfosfonatos; Osteonecrosis maxilar; Osteoporosis.

Diagnosis, prevention and treatment of bisphosphonate-associated osteonecrosis of the jaw. Recommendations of the Spanish Society of Oral and Maxillofacial Surgery (SECOM)

ABSTRACT

The bisphosphonates are stable inorganic pyrophosphate analogs that have demonstrated their efficacy in the treatment of a variety of pathologies, such as osteolytic lesions associated with bony metastases or multiple myeloma, malignant hypercalcemia, Paget's disease, and osteoporosis. Currently, two disease entities supported by different degrees of scientific evidence can be characterized, at least academically: osteonecrosis associated with intravenous bisphosphonate administration and osteonecrosis associated with oral bisphosphonate administration. Prevention and treatment strategies are being consolidated for jaw necrosis

associated with intravenous bisphosphonate use, but more scientific documentation is needed for the condition associated with oral bisphosphonate use. Our aim is to facilitate the clinical and complementary diagnosis of bisphosphonate associated osteonecrosis by oral health specialists(oral and maxillofacial surgeons, dentists, and stomatologists). The objectives of the present article were to describe the most appropriate preventive measures for limiting the number of cases of this pathology in the light of current knowledge, to detail the best recognized form of treatment for different stages of jaw osteonecrosis, and, for established jaw osteonecrosis, to describe good medical and dentistry practice for patients who suffer this disease or are at risk of suffering it. This document was approved by the SECOM Scientific Commission.

KEY WORDS

Bisphosphonates; Osteonecrosis of the jaw; Osteoporosis.

INTRODUCCIÓN

Los bisfosfonatos son análogos estables de los pirofosfatos inorgánicos que han demostrado su eficacia para el tratamiento de diversas patologías,
como las lesiones osteolíticas asociadas a metástasis óseas o al mieloma múltiple, la hipercalcemia maligna, la enfermedad de Paget y la osteoporosis.

Es importante para el clínico conocer los diferentes tipos de aminobisfosfonatos comercializados, así como su potencia relativa. En la tabla I se recopilan las principales características de los fármacos actualmente autorizados y su nombre comercial aunque la industria está en continua evolución. La constatación, en la pertinente historia clínica, de la utilización de alguno de estos fármacos, constituye el punto de partida de todas las medidas de diagnóstico y profilaxis de la osteonecrosis de los maxilares en relación con el empleo de bisfosfonatos (OMRB).

A finales del año 2003 y comienzos del 2004 se recogieron en la literatura científica los primeros casos que evidenciaban una asociación entre la administración de aminobisfosfonatos intravenosos y la presentación de exposiciones óseas de evolución tórpida en los huesos maxilares. En la actualidad se podría hablar, al menos académicamente, de dos entidades con diferentes grados de información científica: las osteonecrosis en relación con la administración intravenosa de estos medicamentos y las osteonecrosis en relación con la administración oral de los mismos. Para el primer grupo las estrategias de prevención y tratamiento empiezan a estar consolidadas, mientras que para el segundo se precisará de una mayor documentación científica para alcanzar este objetivo. En la tabla II se recogen las principales diferencias entre estas dos entidades.

FACTORES DE RIESGO

Los factores de riesgo que se relacionan con la presentación de las OMRB pueden simplificarse de la siguiente manera:

1. Los pacientes con mieloma múltiple (MM) tienen el mayor riesgo de presentación de OMRB, que se incrementa un 9% por cada década que aumente la edad. En segundo lugar estarían las pacientes con cáncer de mama.
2. Los pacientes con tratamiento concomitante con corticoesteroides parecen tener un mayor riesgo de osteonecrosis.
3. La vía intravenosa en pacientes oncológicos, los bisfosfonatos de mayor potencia (ácido zoledrónico), y un mayor tiempo de empleo y/o dosis se asocian con una mayor frecuencia de presentación de OMRB.
4. Las osteonecrosis suelen presentarse en pacientes que han tomado bisfosfonatos orales durante más de tres años, con un tiempo medio de consumo de 5,6 años (rango: 3,3-10,2 años). En cambio, el tiempo de utilización de los pacientes con osteonecrosis en relación con los bisfosfonatos intravenosos puede ser inferior a 1 año (9,3 meses para el ácido zoledrónico y 14,1 meses para el pamidronato).
5. En las osteonecrosis en relación con los aminobisfosfonatos intravenosos los antecedentes de cirugía dentoalveolar multiplican por siete la posibilidad de presentación de OMRB, mientras la presencia de patología inflamatoria (dental o periodontal) incrementa en el mismo porcentaje esta posibilidad.
6. En las osteonecrosis en relación con aminobisfosfonatos orales, mucho más infrecuentes, el 50% de los casos se presentan espontáneamente (sin antecendentes de cirugía dentoalveolar), localizándose mayoritariamente en los segmentos posteriores de la mandíbula.

7. Los efectos de los aminobisfosfonatos intravenosos sobre el hueso pueden persistir incluso 10 años después de suspendido el tratamiento.
8. La utilización de aminobisfosfonatos intravenosos para las indicaciones clásicas de los orales (osteoporosis, prevención de fracturas de cadera y vertebrales: Zometa, 5 mg una dosis anual, durante tres años), parece tener el mismo comportamiento con respecto a las osteonecrosis que el empleo de bisfosfonatos orales.
9. Otros tratamientos o enfermedades concurrentes (Diabetes, Tabaco, Alcohol, Higiene oral, Quimioterapia...), pueden suponer un incremento en el riesgo.

OBJETIVOS

1. Facilitar el diagnóstico clínico y complementario de las osteonecrosis por bisfosfonatos por parte de los especialistas de la salud oral (Cirujanos orales y maxilofaciales, odontólogos y estomatólogos).
2. Explicitar las medidas preventivas más apropiadas para limitar el número de casos de esta patología, a la luz de los conocimientos actuales.
3. Detallar la forma de tratamiento más reconocida para los diferentes estadios de la osteonecrosis, una vez establecida.
4. Proporcionar un documento para la buena praxis médica y odontológica en los pacientes que padecen esta enfermedad o estén en riesgo de sufrirla.

CRITERIOS DIAGNÓSTICOS. DEFINICION DE CASO.

Al objeto de diferenciar la osteonecrosis de los maxilares en relación con bisfosfonatos (OMRB) de otras patologías que cursen con exposiciones óseas y retrasos en la cicatrización de los procesos alveolares, se deben de tener en cuenta los siguientes criterios de diagnóstico e inclusión:

CRITERIOS CLÍNICOS

1. Paciente que ha recibido, está recibiendo o recibió bisfosfonatos intravenosos u orales sin antecedentes previos de radioterapia en el territorio maxilofacial. La existencia de un antecedente previo de radioterapia cérvico-facial conllevará un diagnóstico diferencial comprometido entre una osteonecrosis física, química o mixta.
2. Presencia de una o varias lesiones ulceradas con exposición ósea en el maxilar superior y/o la mandíbula de más de ocho semanas de evolución (AAOMS, 2006).
3. Esta exposición ósea puede ser asintomática y autolimitada en su tamaño, o acompañarse de dolor, aumento en su extensión y formación de secuestros óseos.
4. Algunos casos de OMRB pueden presentarse sin una exposición ósea franca, predominando el dolor de origen no filiado, con o sin pequeñas fístulas orales.

PRUEBAS COMPLEMENTARIAS

1. Ortopantomografía. Técnica de imagen más utilizada. Puede no aportar información en estadios precoces de la OMRB.
2. Tomografía Computarizada (TC). Puede posibilitar un diagnóstico precoz, y definir la verdadera extensión de la osteonecrosis, confirmando también el estadio clínico y, por lo tanto, orientando hacia el tratamiento específico para cada caso. La Resonancia.
3. Magnética (RM) una técnica complementaria para valorar la afectación del hueso medular y partes blandas.
4. Cultivos microbiológicos y antibiograma.

ESTUDIO HISTOLÓGICO. BIOPSIA

1. La biopsia del hueso expuesto se hará obligatoriamente ante la sospecha de que el origen de la lesión guarde relación con la patología que motivó la utilización intravenosa de los bisfosfonatos, de modo primario o metastático, especialmente si se trata de enfermos con antecedentes de mieloma múltiple.
2. En los pacientes en tratamiento con bisfosfonatos orales se deberá hacer una biopsia ante la mínima sospechosa clínica de que se trate de un carcinoma epidermoide oral, de acuerdo con las indicaciones habituales en estos casos..

PREVENCIÓN DE LA PATOLOGÍA

BISFOSFONATOS INTRAVENOSOS EN PACIENTES ONCOLÓGICOS

Una de las teorías patogénicas del ONRB es el depósito del fármaco en los osteoclastos, que explica por qué la dosis acumulada es un factor de riesgo en relación directa y por qué se puede encontrar ONRB en pacientes que han suspendido el tratamiento hace años. Por otro lado, no se han publicado casos por debajo de los 6 meses de administración del fármaco. Por esto, podríamos considerar que el hueso durante las primeras semanas de tratamiento se comporta como sano, con idéntica capacidad de regeneración. Proponemos por tanto que no se contraindiquen los procedimientos invasivos que puedan ser necesarios durante los primeros 3 meses. Hay que tener en cuenta que la situación clínica de base de estos pacientes hace necesario el inicio inmediato del tratamiento por lo que este no podría diferirse por aplicar las medidas preventivas (hipercalcemia maligna, mieloma, metástasis osteolíticas...).

ANTES Y DURANTE LOS TRES PRIMEROS MESES DE LA ADMINISTRACIÓN DEL TRATAMIENTO INTRAVENOSO (AAOMS, 2007)

1. Los diferentes especialistas (oncólogos, hematólogos, ginecólogos, urólogos, etc.) deberían informar al paciente y su entorno sobre la importancia del mantenimiento de la salud bucal con relación al tratamiento y solicitar una valoración del paciente por parte del especialista en cirugía oral y maxilofacial o del odontólogo o estomatologo, antes del inicio del tratamiento.
2. El especialista en salud oral deberá diagnosticar la existencia de focos infecciosos, tanto dento-alveolares como periodontales, presentes o futuros y recomendar y proceder a su inmediato tratamiento. Si precisara la realización de exodoncias deberá empezar su plan de tratamiento con este acto quirúrgico, al objeto de generar un intervalo de tiempo prudencial (15-20 días) entre la exodoncia y la primera administración intravenosa del bisfosfonato. Deberán ser exodonciados los dientes con un pronóstico incierto.
3. Respecto a la colocación de implantes intraóseos, no hay una recomendación explicita que lo contraindique ni case reports en que se demuestre asociación entre un implante correctamente osteointegrado y ONRB. No se recomienda la colocación de implantes antes de la administración IV de bisfosfonatos si se espera que nohaya finalizado el periodo de osteo-integración en ese momento.
4. El odontólogo/ estomatólogo deberá realizar todos los tratamientos no invasivos apropiados para alcanzar un buen nivel de salud oral, informando al paciente y a su entorno sobre la importancia de este objetivo como principal medida profiláctica de la OMRB. Estos tratamientos conservadores pueden realizarse durante la administración del bisfosfonato.
5. El dentista deberá evaluar y corregir la posible existencia de traumatismos protéticos, especialmente sobre las superficies linguales de la mandíbula. También debe evaluar y corregir la posible presencia de tori, exóstosis de gran tamaño y otras prominencias óseas en caso de riesgo de futuras complicaciones, especialmente en pacientes con prótesis removibles.
6. El dentista y el especialista médico, bajo cuyo criterio se instaurará el tratamiento intravenoso del aminobisfosfonato, deberán informar y concienciar al paciente sobre los riesgos relacionados con la cirugía dentoalveolar una vez que se ha instaurado el tratamiento así como sobre la persistencia del riesgo de OMRB durante un largo periodo de tiempo después de su aplicación.

DURANTE LA ADMINISTRACIÓN DEL TRATAMIENTO INTRAVENOSO (DESPUÉS DE LOS PRIMEROS 3 MESES DE TRATAMIENTO)

1. Deberá evitarse la realización de cualquier tipo de cirugía oral e implantológica.
2. Ante la presencia de un foco infeccioso el tratamiento de los conductos debe ser la primera indicación, procurando un mínimo trauma periapical y periodontal. Valorar cobertura antibiótica.
3. El dentista deberá controlar periódicamente el estado de salud oral del paciente, manteniendo sus condiciones óptimas. Se recomiendan controles al menos cada seis meses.

DESPUÉS DEL TRATAMIENTO INTRAVENOSO

1. Deberá evitarse la realización de cualquier tipo de cirugía oral al menos durante un periodo no inferior a los 10 años de la última administración del bisfosfonato. Aunque es cierto que se ha demostrado la presencia de zoledrónico hasta 12 años después, no hay datos al respecto en la literatura de referencia y este punto permanece controvertido.
2. El dentista deberá motivar y mantener un riguroso control de la salud oral del paciente, durante largo tiempo.

BISFOSFONATOS ORALES O BISFOSFONATOS INTRAVENOSOS (ZOMETA) A UNA DOSIS ANUAL DURANTE TRES AÑOS

ANTES DE LA ADMINISTRACIÓN DEL TRATAMIENTO ORAL

1. Los diferentes especialistas que prescriben el tratamiento deben informar y recomendar a sus pacientes la evaluación de su salud oral antes del inicio del tratamiento.
2. Los especialistas en salud oral tienen un plazo de 3 años para alcanzar un óptimo estado de salud oral. Durante este periodo se podrá realizar todo tipo de tratamiento quirúrgico y rehabilitador, comenzando por los que requieran un mayor compromiso en el remodelado óseo.

DURANTE LA ADMINISTRACIÓN DEL TRATAMIENTO ORAL

(Debido al escaso nivel de evidencia disponible, las recomendaciones referentes a este tipo de administración oral deberán ser actualizadas constantemente).

Pacientes con menos de tres años de tratamiento y sin factores de riesgo

1. Los especialistas de la salud oral podrán realizar cual-

quier tipo de tratamiento quirúrgico y rehabilitador (implantología) que requiera el buen cuidado de su paciente.
2. Se deberá obtener un consentimiento informado que añada a los riesgos propios de cada cirugía, la osteonecrosis en relación con la ingesta del bisfosfonato oral.
3. Se deberá controlar periódicamente (al menos anualmente) el estado de salud oral.

Pacientes con menos de tres años de tratamiento, con factores de riesgo: administración concomitante de corticoides, edad por encima de los 70 años.

1. Sería recomendable, si las condiciones clínicas lo permiten, la suspensión del medicamento durante un periodo de tres meses antes de la realización de cualquier tipo de cirugía oral.
2. La reincorporación del tratamiento se realizará cuando la cicatrización de la cirugía efectuada haya concluido. En el caso de la cirugía implantológica se recomienda un plazo mínimo de tres meses.
3. La determinación sanguínea en ayunas del telopéptido C-terminal del colágeno tipo I (b-CTx) que rinda valores superiores a 150 pg/mL permitiría realizar cualquier tipo de cirugía con mínimo riesgo y sin la necesidad de suspender el aminobisfosfonato. Sin embargo, este parámetro precisa de mayor evidencia científica para confirmar su validez.
4. Aunque es posible que la cirugía en el maxilar superior tenga una significativa menor incidencia de osteonecrosis, esto se encuentra pendiente de una mayor evidencia científica, por lo que no podemos afirmar que las actuaciones agresivas sobre el maxilar no incrementen el riesgo de OMRB en esa localización.
5. Se debe obtener un consentimiento informado que añada a los riesgos propios de cada cirugía, la osteonecrosis en relación con la ingesta del bisfosfonato oral.
6. Controlar periódicamente (al menos anualmente) el estado de salud oral.

Pacientes con más de tres años de tratamiento, con o sin factores de riesgo.

1. Las mismas recomendaciones que en el grupo precedente.

TRATAMIENTO DE LA PATOLOGÍA INSTAURADA

Estadio 1: exposición de hueso necrótico, asintomática y sin signos de infección

1. Cuantificación en milímetros del tamaño de la exposición.
2. Sugerir, si fuera posible, la suspensión del aminobisfosfonato por parte del especialista que lo prescribió.
3. Pautar enjuagues con colutorio de clorhexidina al 0,12% o al 0,2% cada 12 horas durante 15 días.
4. Control evolutivo a los 15 días:
– Igual o menor tamaño de exposición que en el momento del diagnóstico: mantener la misma pauta durante otros 15 días.
– Incremento en el tamaño de la exposición, dolor o signos de infección: aplicar el tratamiento de estadio 2.
5. Control evolutivo al mes:
– Mejoría o resolución: sugerir al especialista correspondiente la restauración del aminobisfosfonato si la situación clínica del paciente lo aconseja. Aplicar rigurosamente las normas de prevención.
– Incremento en el tamaño de la exposición, dolor o signos de infección: aplicar el tratamiento de estadio 2.

Estadio 2: exposición de hueso necrótico, en pacientes con dolor y signos de infección. Podría incluirse en este estadio a aquellos pacientes con proceso doloroso en los maxilares no atribuible a otra causa y con signos radiológicos de osteonecrosis. No se aplicaría en estos casos el punto 1 de las siguientes recomendaciones.

1. Cuantificación en milímetros del tamaño de la exposición.
2. Recomendar, si fuera posible, la suspensión del aminobisfosfonato por parte del especialista que lo prescribió.
3. Pautar enjuagues con colutorio de clorhexidina al 0,12% o al 0,2% cada 12 horas durante 15 días.
4. Administar antibioterapia oral de manera empírica (mientras no se disponga de resultados de cultivo y antiobiograma):
– Primera indicación: Amoxicilina/ácido clavulánico 2.000/125 mgrs. cada 12 horas, durante 15 días. En los protocolos de EEUU: Penicilina VK 500 mgrs. cada 8 horas.
– Pacientes alérgicos a Penicilina: Levofloxacino 500 mgrs. cada 24 horas, durante 15 días. Alternativa: Azitromicina.
5. Administrar anti-inflamatorios no esteroideos (AINES) por vía oral.
6. Control evolutivo a los 15 días:
– Menor tamaño de exposición, desaparición o mejoría del dolor, desaparición de los signos flogóticos: pasar a tratamiento de estadio 1.
– Persistencia o agravamiento de la sintomatología: Mantener la misma pauta de tratamiento durante otros 15 días. Solicitar estudio complementario: TC (aunque se disponga de estudio previo)
7. Control evolutivo al mes:
– Desaparición del dolor, desaparición de los signos flogóti-

cos: pasar a tratamiento de estadio 1. Promover, si la situación clínica lo requiere, la reincorporación del tratamiento con el aminobisfosfonato. Aplicar rigurosamente las normas de prevención.
– Persistencia o agravamiento de la sintomatología: valorar la necesidad del tratamiento recomendado para el estadio 3.

Estadio 3: exposición de hueso necrótico, en pacientes con dolor, signos de infección y evidencia clínica o radiográfica de secuestro óseo u otra complicación (tal como fracturas).

1. Recomendar, si fuera posible, la suspensión del aminobisfosfonato por parte del especialista que lo prescribió.
2. Administrar antibioterapia oral y enjuagues con clorhexidina según la pauta recogida en el estadio 2.
3. Bajo anestesia local, si fuera posible, eliminar el secuestro óseo incluyendo, si precisara, la exodoncia de los dientes involucrados, irrigación del lecho quirúrgico con clorhexidina 0,2% y cierre del defecto con material reabsorbible.
4. Control evolutivo a los 15 días:
– Evolución favorable: suspender la antibioterapia oral y los antiinflamatorios.
Mantener los enjuagues con el colutorio. Aplicar rigurosamente las normas de prevención sobre los dientes remanentes. Control a los 15 días.
– Evolución desfavorable (incremento en la exposición, dolor intenso, signos de infección): Mantener antibioterapia, enjuages y anti-inflamatorios durante 15 días.
5. Control evolutivo al mes:
– Evolución favorable: Promover, si la situación clínica lo requiere, la reincorporación del tratamiento con el aminobisfosfonato. Aplicar rigurosamente las normas de prevención sobre dientes remanentes.
– Evolución desfavorable: Programar nueva cirugía, igualmente conservadora bajo anestesia local.
– En circunstancias graves con fracaso de todas las medi-

TABLA I.
PRINCIPALES BISFOSFANATOS, VÍA DE ADMINISTRACIÓN Y POTENCIA RELATIVA.

NOMBRE GENÉRICO	NOMBRE COMERCIAL	VIA DE ADMINISTRACIÓN	CASA COMERCIAL	POTENCIA RELATIVA
Pamidronato	Aredia® Linoten® Pamifos®	Intravenosa	Novartis Mayne Madaus	100
Ácido zoledrónico	Zometa® Aclasta®	Intravenosa	Novartis Novartis	100.000
Alendronato	Fosamax® Adronat® Fosavance®	Oral	Merck Abello Merck	1.000
Etidronato	Didronel® Difosfen® Osteum®	Oral	Procter-Gamble Rubio Viñas	1
Risedronato	Actonel® Acrel® Losentra®	Oral	Procter-Gamble P&G Pharmaceuticals Aventis	5.000
Tiludronato	Skelid®	Oral	Sanofi	10
Ibandronato	Boniva® Bonviva®	Oral Intravenosa	Roche Roche	10.000

das previas pueden plantearse situaciones complejas en las que puede proponerse cirugía alternativa, siempre lo mas conservadora posible:

– Fractura patológica: legrado tejido óseo necrótico y placa de reconstrucción (evitar injertos)

– ON hasta borde inferior: resección en bloque y placa de reconstrucción (evitar injertos)

– Fístula extraoral: desbridamiento eliminando áreas de ON que produzcan irritación mucosa. Medidas médicas descritas.

TABLA II.

PRINCIPALES DIFERENCIAS ENTRE LAS OSTEONECROSIS POR AMINOBISFOSFANATOS ORALES E INTRAVENOSOS.

	BISFOSFONATOS INTRAVENOSOS	BISFOSFONATOS ORALES
Incidencia	Relativamente frecuente: 0,8-12%	Muy frecuente: 0,01-0,04%
Tiempo de administración	Corto: 9,3-14,1 meses	largo: 3,3-10,2 años
Localización	Mandibula / maxilar superior / ambos Sectores posteriores	Mayoritariamente en mandíbula Sectores posteriores
Tamaño de exposición	Habitualmente mayor tamaño	Menor tamaño
Antecedente quirúrgico	70% de los casos	50% de los casos
Evolución	Impredecible. Sucesión de estadios	Más favorable

FIGURA 1.
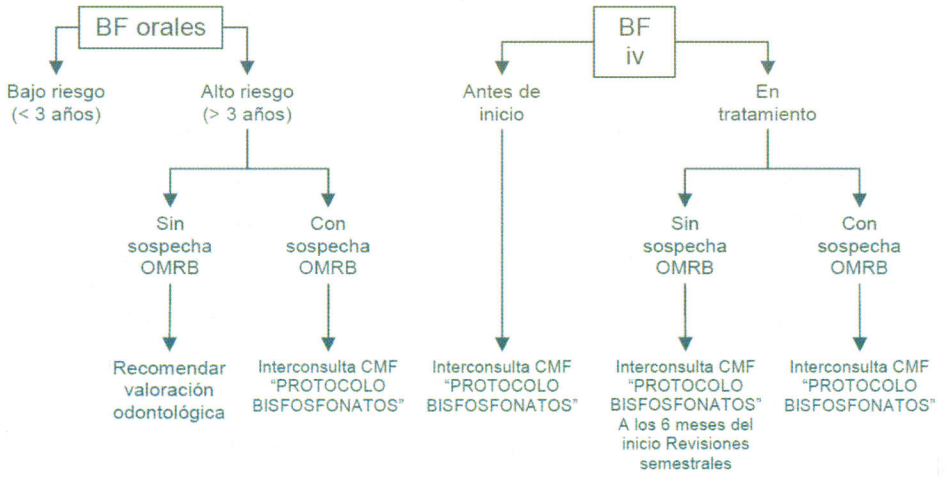
PROTOCOLO DIAGNÓSTICO.