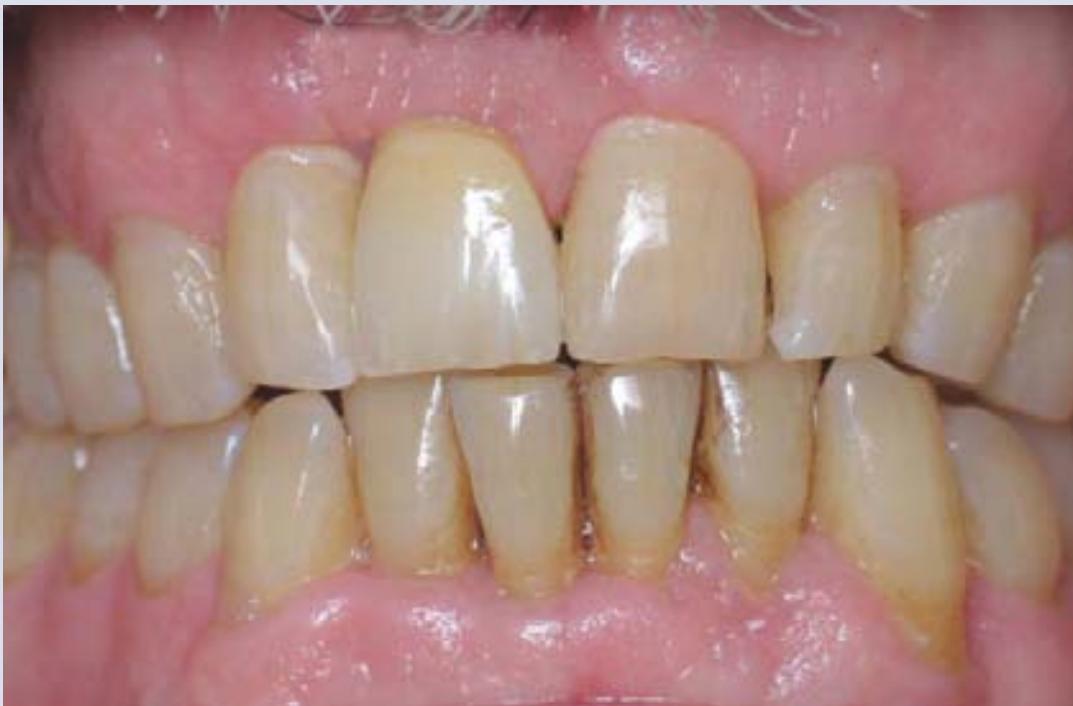
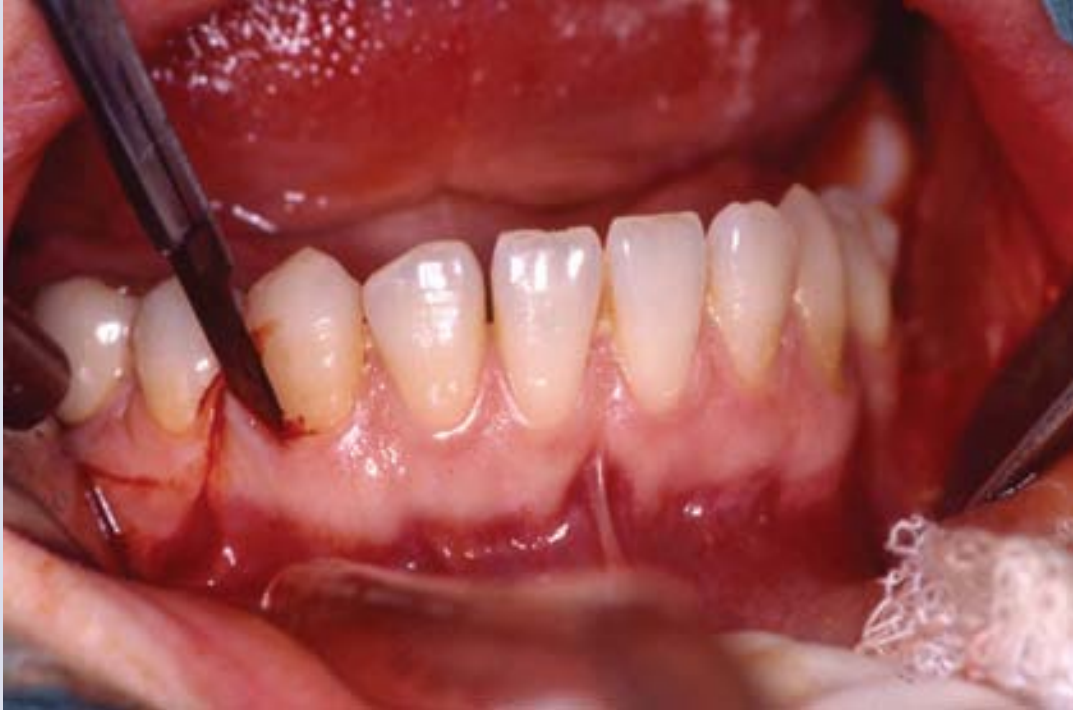


Injerto de Mentón

M. Trevous ^[1], E. Hernández ^[2], V. Longobardi ^[3] y J.F. Ballester ^[4]

^[1] Catedrático de U. Paris XII
Prof. Emérito de los Hospitales de Paris
Presidente del comité científico de ESORIB

^[2] E. Hernández
D.U. Implantológica U. Paris XII
Máster implantología ESORIB

^[3] V. Longobardi
Prof. ESORIB
D.U: Implantología U. Paris XII

^[4] J.F. Ballester
Maitre d' Stage U. Paris XII
Visit Prof. NYU
Director de ESORIB

1. Introducción

El injerto de mentón es la zona donante más utilizada en la implantología actual. Es el injerto intraoral fundamental por su calidad, es hueso membranoso; por la cantidad que se puede obtener de hueso cortico-esponjoso (suficiente para el relleno de una elevación de seno); por su cómodo sistema de extracción (habitualmente se obtiene bajo anestesia local) y por su versatilidad, ya que se puede pulverizar, se puede extraer en bloque de forma uni o bicortical, en forma de lámina, de tapón alveolar, etc.

Al perder una pieza dentaria se produce una reabsorción ósea que modifica la proporción medular del hueso frente a su componente cortical a favor de este último. Este proceso de reabsorción que sufre el reborde alveolar tras la pérdida dentaria ocasiona una disminución del volumen óseo tanto vertical como horizontal, colapso gingival y movimientos migratorios de los dientes vecinos. Esta resorción es cuatro veces mayor en la mandíbula que en el maxilar superior, y es más rápida entre los primeros 6 meses y 2 años postextracción, aunque puede prolongarse durante el resto de la vida², y verse incrementada por la compresión producida por el uso de prótesis re?movibles³

Se ha sugerido que es necesario que existan al menos 1'5 mm de hueso a cada lado de un implante. Si las dimensiones de un implante estándar son 3,75 mm de diámetro, se necesitaría una cresta alveolar con una anchura ósea de al menos 6 mm para su instalación.

Existen diferentes alternativas para la reconstrucción de crestas alveolares estrechas, con un diámetro vestibulo-palatal insuficiente para la colocación de implantes en la posición idónea para la posterior restauración. Cuando la disponibilidad ósea es de 6mm, se podrá colocar el implante con normalidad; cuando esté entre 4-5mm, será necesario realizar una expansión de cresta alveolar y cuando la anchura ósea sea de 3mm será necesario la realización de un injerto óseo.

El propósito del siguiente artículo será revisar los siguientes puntos:

- El estudio radiológico previo para la realización del injerto de mentón.
- La técnica quirúrgica utilizada en el injerto de mentón.
- El número de implantes que se pueden colocar por injerto.
- El porcentaje de éxito de los injertos procedentes del mentón.

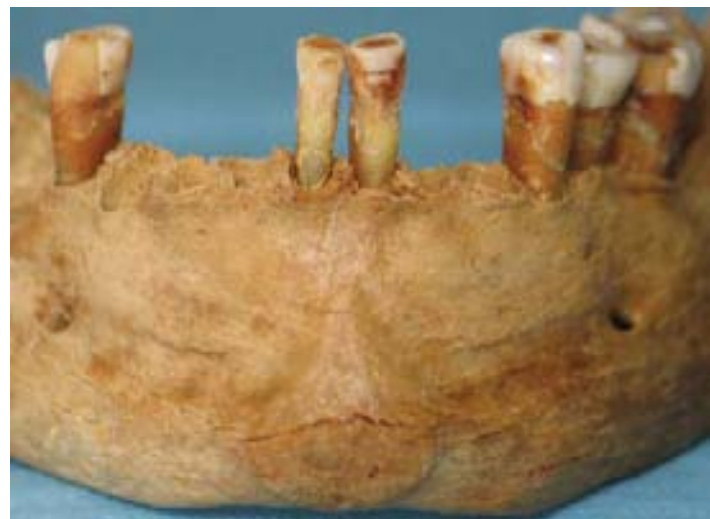

Fig01. Zona sinfisaria y parasinfisaria

- El porcentaje de éxito de los implantes colocados sobre dicho injerto.
- La morbilidad de este tipo de injerto.

2. Recuerdo anatómico

La región anterior sinfisaria y parasinfisaria abarca la porción del cuerpo de la mandíbula comprendida entre los orificios mentonianos. (Fig.1) Su estructura está fundamentalmente integrada por hueso de calidades tipo 1 y 2 que dan gran estabilidad primaria a los implantes. En esta región la mandíbula posee una inclinación hacia abajo y delante que se acentúa en su porción basal. Es importante para la cirugía de implantes tener en consideración el ángulo sinfisario o mentoniano, delimitado por la tangente a la cara vestibular de la sínfisis y la horizontal trazada a nivel del borde basal de la mandíbula. Este ángulo varía de forma considerable oscilando en adultos entre los 47 Y 85 grados, pudiendo en ancianos alcanzar los 21 grados⁴.

En la faceta vestibular de la región parasinfisaria del cuerpo mandibular se distingue en la línea media la eminencia mentoniana, en cuyos ángulos externos se observan los tubérculos mentonianos. Por fuera de

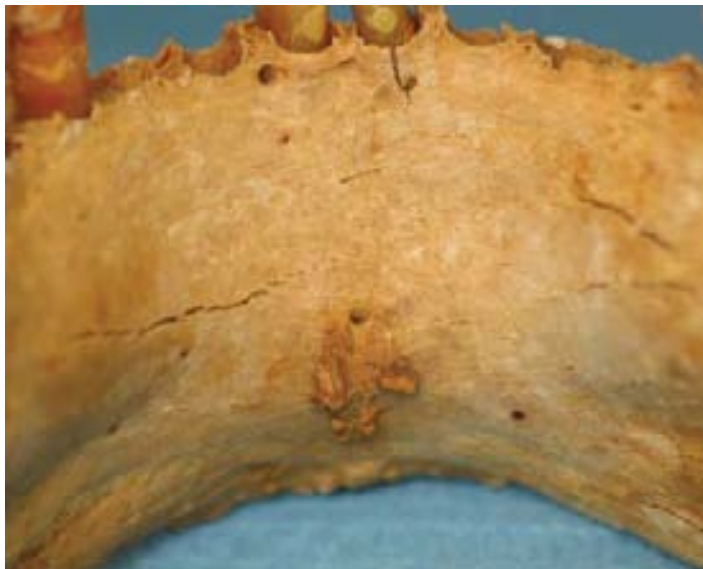

Fig02. Orificio mentoniano

ella se sitúa la fosa mentoniana limitada externamente por la eminencia canina. En esta región y en la faceta ves tibular de la mandíbula se originan músculos mímicos relacionados con el labio inferior como el músculo cuadrado del mentón, el triangular de los labios, músculo borla de la barba y la porción periférica del semiorbicular inferior. En la faceta lingual de la región anterior destacan, en la línea media, las apófisis geni (Fig.2); las superiores para el origen del músculo geniogloso y las inferiores para el genihioides. A los lados de las apófisis geni y sobre la cresta milohioidea se sitúan las glándulas sublinguales que ocupan la fosa sublingual, junto con la rama sublingual de la arteria lingual y el conducto de Wharton que se dirige hacia delante para desembocar a cada lado del frenillo lingual. En el interior de la región anterior se sitúa el conducto incisivo que contiene al nervio y los vasos de igual nombre, elementos que vascularizan e inervan los dientes incisivos, periodonto, encía y hueso correspondiente.

Los orificios mentonianos, que constituyen el límite externo de esta región, ocupan a cada lado una posición asimétrica (Fig.3). Distan unos 25mm de la línea media. El orificio de salida del conducto mentoniano se identifica en la cara externa del cuerpo de la mandíbula a igual distancia de los bordes alveolar y basal de la mandíbula, siempre y cuando se conserven los dientes de la arcada mandibular. A lo largo de su recorrido describe un bucle de convexidad anterior que es imprescindible tener presente para no lesionar su contenido.

El contenido del conducto mentoniano lo constituye el nervio y los vasos mentonianos, que tras abandonar la mandíbula alcanzan el plano musculocutáneo y se distribuyen vascularizando y recogiendo la sensibilidad del labio inferior.

Cuando se produce la pérdida de dientes en la arcada mandibular, el conducto mentoniano se aproxima hacia el borde superior de la mandíbula, hecho que es imprescindible tener presente para evitar la lesión de los vasos y nervio mentoniano.

3. Material y métodos

Se realizaron un total de 26 injertos de mentón sobre 25 pacientes, 15 mujeres y 10 hombres con edades comprendidas entre los 28 y 67 años, con atrofias óseas en el maxilar superior y que necesitaron la toma de un injerto óseo de mentón para su posterior rehabilitación con una prótesis implantosoportada. En todos los pacientes, el injerto se

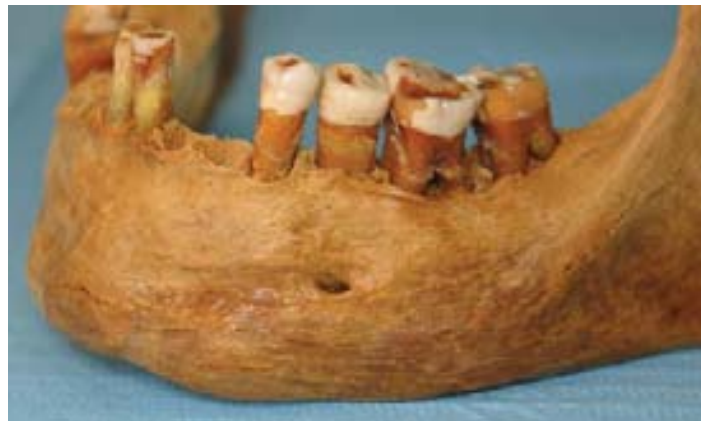

Fig03. Apófisis geni.

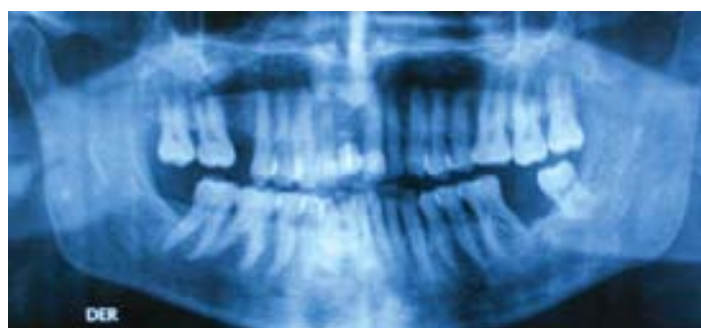

Fig04. La ortopantomografía, nos ofrece una valoración inicial del caso.

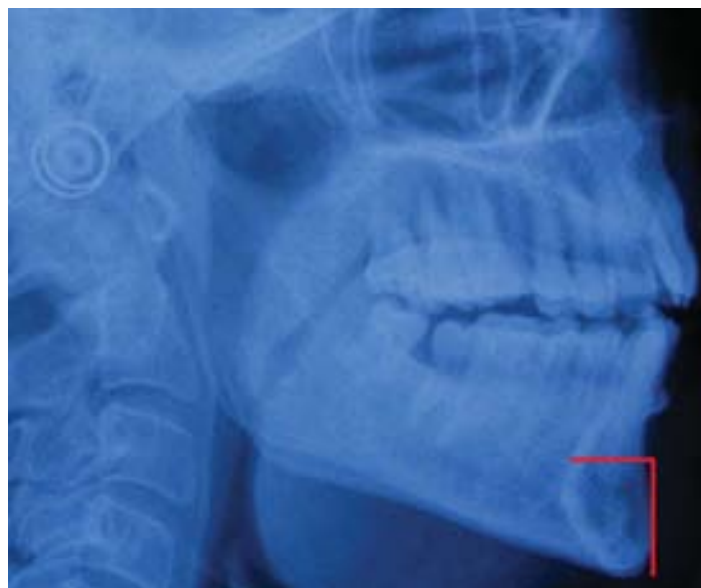

Fig05. La telerradiografía determina la anchura y altura del futuro injerto.

colocó en la arcada superior (en la premaxila y en la zona del primer y segundo premolar). Los pacientes gozaban de una buena salud y no presentaban ninguna contraindicación para realizar el acto quirúrgico. (Tabla 1)

Se les indicó a los pacientes la colocación de uno o dos implantes en la zona anterior y premolar del maxilar superior. La evaluación previa reveló un volumen insuficiente de hueso para la colocación de estos implantes de acuerdo con unos protocolos estándar. La altura de hueso no fue un problema en la mayoría de los casos, pero la anchura de hueso impedía la colocación de los implantes.

Tabla 1

| Nº Paciente | Edad | Sexo | Arcada | Implantes | Región |
|-------------|------|------|----------|-----------|----------|
| 1 | 53 | M | Max. Sup | 2 | Anterior |
| 2 | 41 | M | Max. Sup | 1 | Anterior |
| 3 | 33 | F | Max. Sup | 1 | Premolar |
| 4 | 28 | F | Max. Sup | 1 | Anterior |
| 5 | 56 | F | Max. Sup | 2 | Anterior |
| 6 | 45 | F | Max. Sup | 2 | Anterior |
| 7 | 63 | M | Max. Sup | 1 | Premolar |
| 8 | 45 | F | Max. Sup | 1 | Premolar |
| 9 | 67 | M | Max. Sup | 1 | Anterior |
| 10 | 34 | F | Max. Sup | 1 | Anterior |
| 11 | 49 | F | Max. Sup | 1 | Anterior |
| 12 | 51 | F | Max. Sup | 1 | Anterior |
| 13 | 58 | M | Max. Sup | 2 | Anterior |
| 14 | 60 | M | Max. Sup | 1 | Anterior |
| 15 | 47 | F | Max. Sup | 1 | Anterior |
| 16 | 50 | F | Max. Sup | 1 | Premolar |
| 17 | 61 | F | Max. Sup | 1 | Anterior |
| 18 | 51 | F | Max. Sup | 2 | Anterior |
| 19 | 37 | M | Max. Sup | 1 | Anterior |
| 20 | 45 | F | Max. Sup | 2 | Anterior |
| 21 | 54 | M | Max. Sup | 1 | Anterior |
| 22 | 41 | M | Max. Sup | 1 | Anterior |
| 23 | 49 | F | Max. Sup | 1 | Anterior |
| 24 | 47 | M | Max. Sup | 2 | Anterior |
| 25 | 55 | F | Max. Sup | 1 | Anterior |

M: Masculino; F: Femenino

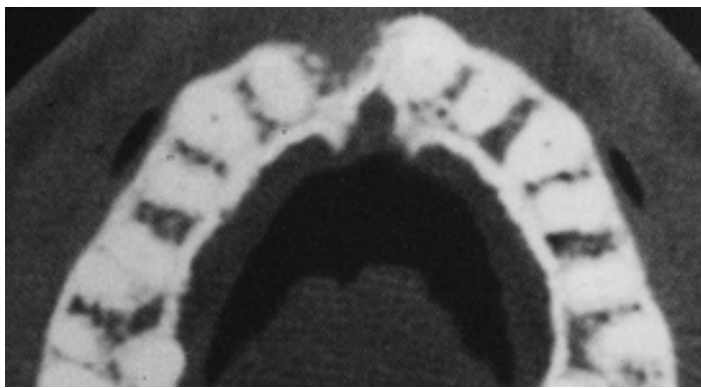



Fig.06. TAC

a) Interés en la valoración del defecto óseo



b) Permite constatar los resultados.

Todos los pacientes fueron informados sobre las ventajas y los inconvenientes de dicho tratamiento en comparación con otros métodos así como las diferentes opciones del tratamiento protodóntico.

A) Estudio radiológico

Debemos valorar el volumen óseo disponible, la existencia o no de patología en las zonas tanto dadoras como receptoras y situar las estructuras anatómicas que delimitan ambas zonas. Un estudio radiográfico inicial que cuente con:

A.1) Ortopantomografía, que en el injerto de mentón sólo nos servirá para realizar una valoración topográfica inicial. (Fig.4)

A.2) Telerradiografía, para valorar el perfil de la sínfisis y obtener referencias iniciales tanto de anchura como de altura de la zona dadora (Fig.5).

A.4) Tomografía axial computerizada (T.A.C) es el método de diagnóstico radiológico preoperatorio más utilizado en este tipo de injertos. Nos ofrece un alto poder de exactitud, un alto contraste y detalle, y

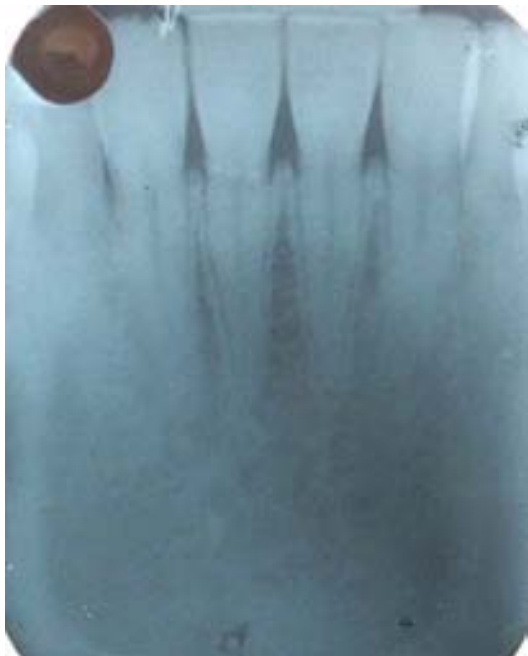

Fig07.
Radiografía
periapical con
técnica de
paralelización.

una alta resolución. Se utiliza sobretodo para valorar en tres dimensiones el grado de reabsorción de la zona receptora (Fig.6). Se realizará también para la zona dadora si la telerradiografía ofreciera algún tipo de duda. La T.A.C se puede combinar con sistemas informáticos avanzados que permiten el diagnóstico tridimensional a través de una TC procesada.

A.3) Radiografía periapical con técnica de paralelización, utilizada para el diagnóstico de patologías dentales y periodontales, distancia a los ápices de los incisivos inferiores en la osteotomía longitudinal, así como para valorar la calidad de nuestro tejido óseo. (Fig.7)

B) Técnica quirúrgica

B.1) Fase preoperatoria

- El paciente debe acudir en las mejores condiciones posibles de salud bucodental, debe plantearse la realización del injerto y la colocación de los implantes como colofón de un tratamiento integral, cualquier condición séptica, ya sean caries, dientes irrecuperables o enfermedad periodontal, deben estar controlados previamente.
- Se recomienda una profilaxis con antibióticos de amplio espectro que cubran la flora bucal (Gram+ y Gram-), iniciándose media hora antes de la intervención y prorrogándola 48 horas.
- Si el paciente no presenta contraindicaciones generales, se puede plantear la posibilidad de apoyar la anestesia local con una sedación farmacológica, prescribiendo 5mgr. de Diazepam vía oral la noche anterior a la intervención y 10mg 30 minutos antes de la misma.
- Enjuagues con colutorio de clorhexidina. Desde unos días antes de la intervención y en los momentos previos a la preparación del campo quirúrgico. La concentración de clorhexidina recomendada es de entre 0,1 % al 2% durante dos minutos.
- Cuando el paciente se coloca en el sillón dental o en la mesa de quirófano deberá llevar un gorro que cubra el pelo, polainas en los pies y vestir un pijama de quirófano o una bata.
- Lavado meticuloso con suero fisiológico y clorhexidina antes de la intervención y pintado de la cavidad bucal y zona perioral con povidona yodada.
- Se coloca un sistema de aspiración en la cavidad bucal de forma permanente y se reserva un segundo sistema sólo para la aspiración del

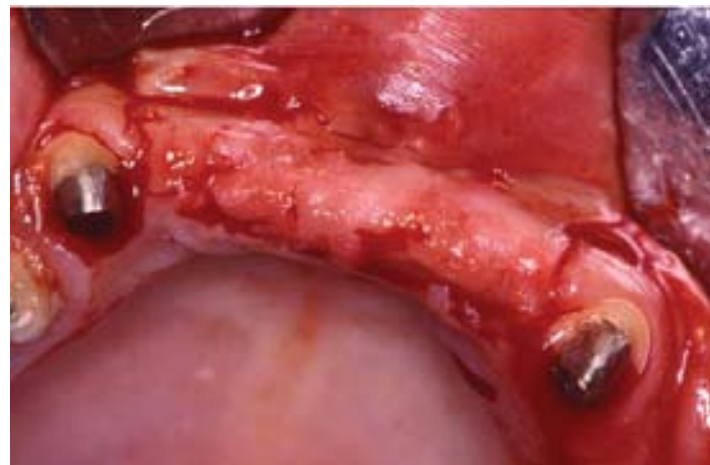
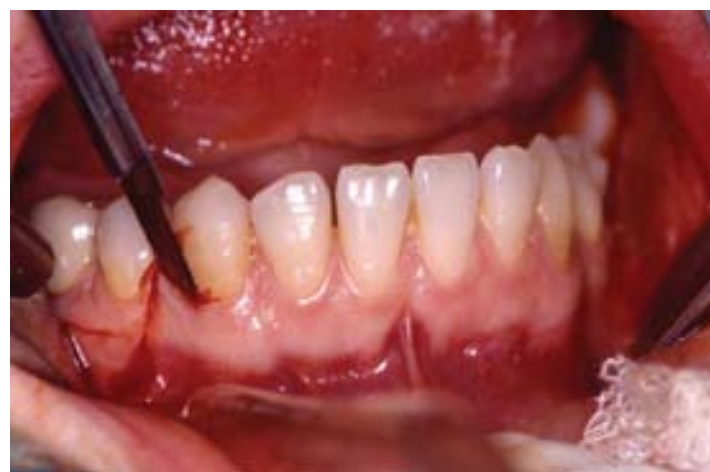
Fig08. Incisión longitudinal con dos descargas verticales paralelas.
a) Lecho receptor



b) Zona dadora

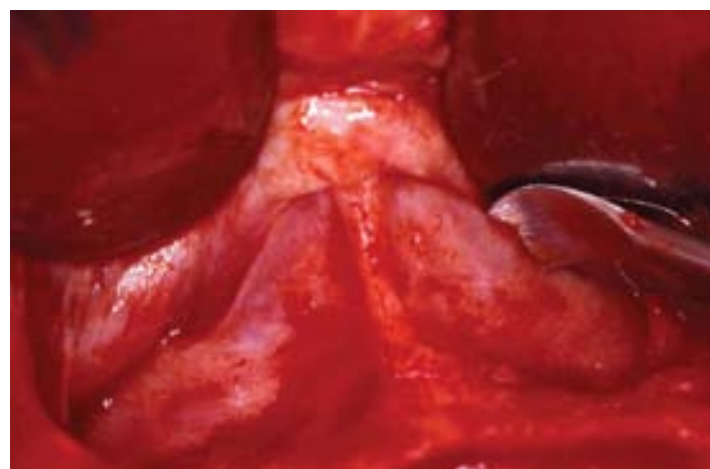


Fig09. Disección mucoperiostica de espesor total.
a) Lecho receptor

campo quirúrgico evitándose así su contaminación, este segundo sistema es en el que podrá acoplarse el filtro de hueso en el momento del fresado.

B.2) Fase intraoperatoria

B.2.1) Preparación del lecho receptor

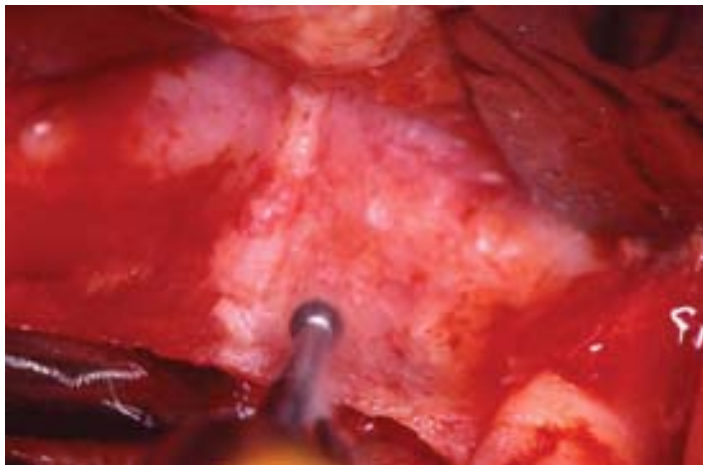


Fig. 10. Preparación del lecho receptor.

Tras realizar la infiltración anestésica, se realiza una incisión en la cresta alveolar con dos descargas, mesial y distal, en los dientes adyacentes (respetando las papilas interdentes), que queden suficientemente alejadas de la región a reconstruir (Fig. 8a)

La disección mucoperiostica permite exponer el hueso atrófico. Se aprecia que la anchura de la cresta ósea es menor de 4mm, lo que hace indispensable la realización de un injerto óseo previo a la colocación de un implante. (Fig. 9a)

Avivar la cortical vestibular hasta que sangre con pequeñas perforaciones de la cortical. (Fig. 10)

Se diseña un modelo del tamaño de injerto necesario, mediante cera, papel de aluminio o cualquier papel estéril, que se irá recortando a medida del área a reconstruir.

Una vez plasmado el tamaño del injerto necesario para reconstruir la zona, empezamos a trabajar en la zona donante del paciente.

B.2.2) Toma del injerto sinfisario

B.2.2.1) Incisión

El abordaje quirúrgico se realiza mediante una incisión intrasulcular con dos descargas vestibulares a nivel de la cara vestibular del primer premolar (Fig. 8b).

Dicho abordaje también se puede realizar mediante una incisión lineal horizontal al menos 10mm por debajo de la línea mucogingival. En 20 de los 26 injertos realizados, la incisión fue intrasulcular y en los 6 restantes un centímetro por debajo de la línea mucogingival (Fig. 13)

El postoperatorio de la incisión intrasulcular es menos doloroso estando contraindicado en los casos de encía fina o si los incisivos inferiores un long-attached epitelial (la distancia entre el sulcus y la cresta ósea es superior a 4mm)

B.2.2.2) Disección

El colgajo mucoperiostico a espesor total se diseña en dirección basal y de mesial a distal hasta alcanzar la disección de los agujeros mentonianos y la basal de la cortical ósea (Fig. 9b).

Antes de realizar la osteotomía, debemos tener en cuenta que nuestro injerto debe estar dentro de unos límites fijados por:

- Los ápices de los dientes: 2mm por debajo de ellos.
- El bucle del mentoniano: 5mm por delante.
- La basal mandibular: 2mm suprabasal.
- La sínfisis mandibular: 2mm parasinfisario.

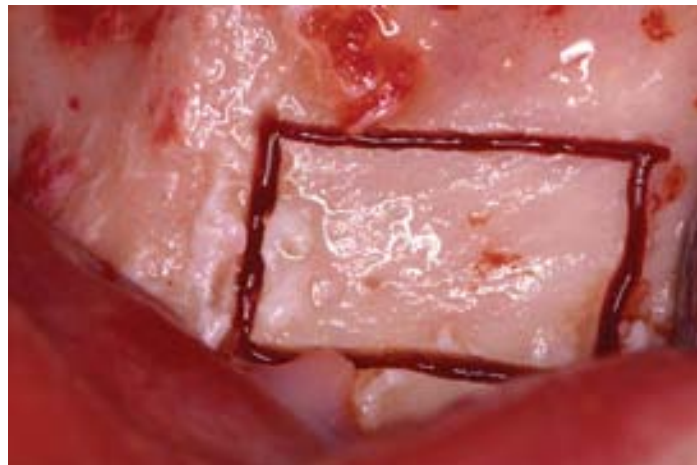


Fig. 11. La osteotomía debe ser total a nivel de la cortical externa.

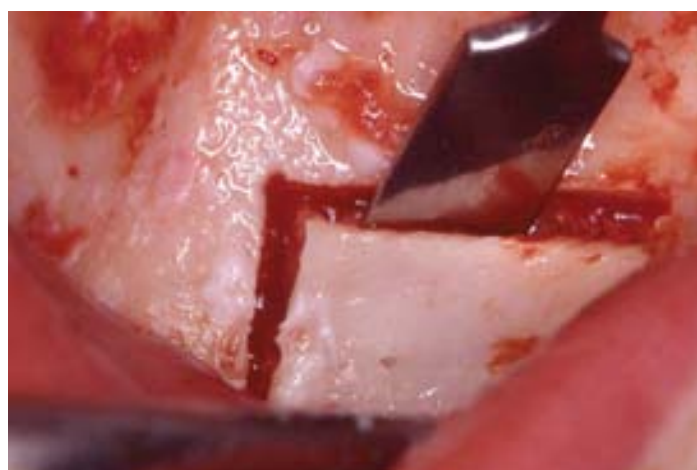


Fig. 12. Luxación con escoplos quirúrgicos.

Una vez expuesta la zona donante y localizados cada uno de nuestros límites anatómicos, la forma de nuestro injerto vendrá determinada por la plantilla tomada de la zona receptora mediante el papel estéril.

B.2.2.3) Osteotomía y obtención del injerto

Mediante una fresa redonda pequeña de pieza de mano se delimitaran con puntos los límites de nuestro injerto. Estos puntos serán después unidos mediante una fresa de fisura montada en un contraángulo con cabezal de turbina (Fig. 11). La osteotomía también se puede realizar con piezocirugía. Todo ello se realizará con una abundante irrigación de suero fisiológico.

Finalizada la osteotomía mediante escoplos se realizan movimientos de luxación (Fig. 12) del bloque hasta que se consigue el desprendimiento total del injerto de la zona donante. Podemos obtener uno o dos bloques monocorticales cuyo tamaño será en función de la anatomía del mentón.

Una vez obtenido el injerto, se puede conseguir hueso esponjoso adicional aplicando un cincel a la zona donde se ha retirado el bloque cortico-esponjoso. Finalizada la cirugía, en esta zona se necesita un cierre cuidadoso dado que, por la movilidad de los tejidos y por ser una zona en declive en la que se acumula con facilidad la saliva, se producen con frecuencia cicatrizaciones tórpidas por dehiscencia de las suturas, con mayor frecuencia en los casos en que el abordaje se practicó con una incisión longitudinal apical a la línea mucogingival.

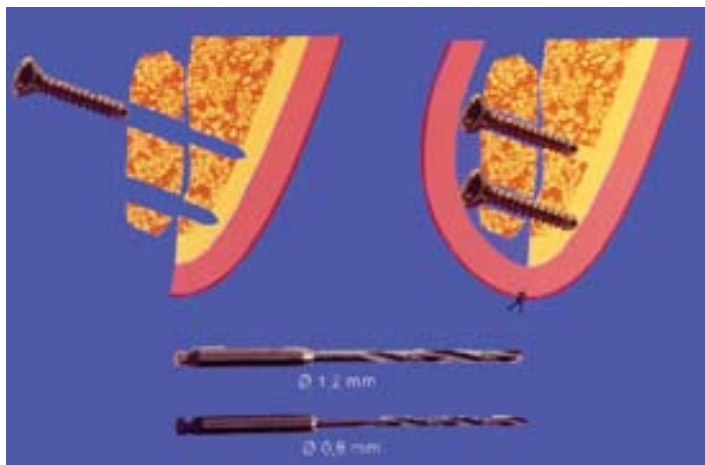


Fig. 13. fijación del injerto con tornillos de osteosíntesis (1,2 mm)

B.2.3) Fijación del injerto en el lecho receptor

Acto seguido a la obtención del injerto, éste se tallará con la forma y medidas del patrón preparado. La preparación del lecho receptor se hará mediante numerosas perforaciones, de pequeño diámetro, que atraviesen la cortical vestibular y lleguen hasta la medular.

El injerto se fijará con uno o dos tornillos de osteosíntesis (de 1,2 a 2mm de diámetro), teniendo la precaución de colocar el hueso esponjoso del injerto en contacto con la zona donante, para facilitar el proceso de revascularización del mismo (Fig. 13 a, b, c). Para que se produzca la integración del injerto, éste debe estar en íntimo contacto con la zona receptora y ser inmóvil. Se deberán rellenar las zonas donde no exista contacto estrecho mediante pequeños fragmentos de hueso esponjoso, obtenido de la zona donante mediante la aspiración con el filtro de hueso y el raspaje con una cucharilla de Lucas.

Dentro de nuestro estudio, la fijación de los injertos al lecho receptor se realizó mediante tornillos de osteosíntesis. 21 injertos se fijaron con 2 tornillos, 4 con un tornillo y 1 sin fijación al lecho, es decir, totalmente impactado sobre la zona atrófica.

Se procederá a realizar una incisión en el periostio de la base del colgajo para facilitar un cierre sin tensión. Finalmente se realizará una técnica de sutura efectiva que evite posibles dehiscencias y complicaciones de la herida. (Fig. 14 a,b).

B.2.4) Retirar los tornillos de osteosíntesis e inserción del implante

Tres meses después se podrán retirar los tornillos de osteosíntesis y proceder a la instalación del implante en una posición ideal desde el punto de vista protésico. Se realiza una incisión supracrestal media, ligeramente palatinizada, para poder tener un acceso adecuado a las crestas óseas remanentes. Con el objetivo de trabajar más cómodo, mejorar la visibilidad y evitar posibles desgarros, será necesario realizar dos incisiones de descarga verticales. Debemos despegar un colgajo de espesor total hasta liberar los tornillos de osteosíntesis, cuidando mucho de no dilacerar el periostio. A continuación se desatornillan los tornillos y se verifica la correcta osificación del injerto.

Una vez elevado el colgajo, y con la ayuda de una guía quirúrgica, iniciaremos la preparación de los lechos que albergarán los implantes. Para ello seguiremos el protocolo de fresado recomendado para el tipo de implante que hemos decidido utilizar, tanto en el tipo y diámetro de las fresas como en las velocidades del fresado. Habitualmente, sue-

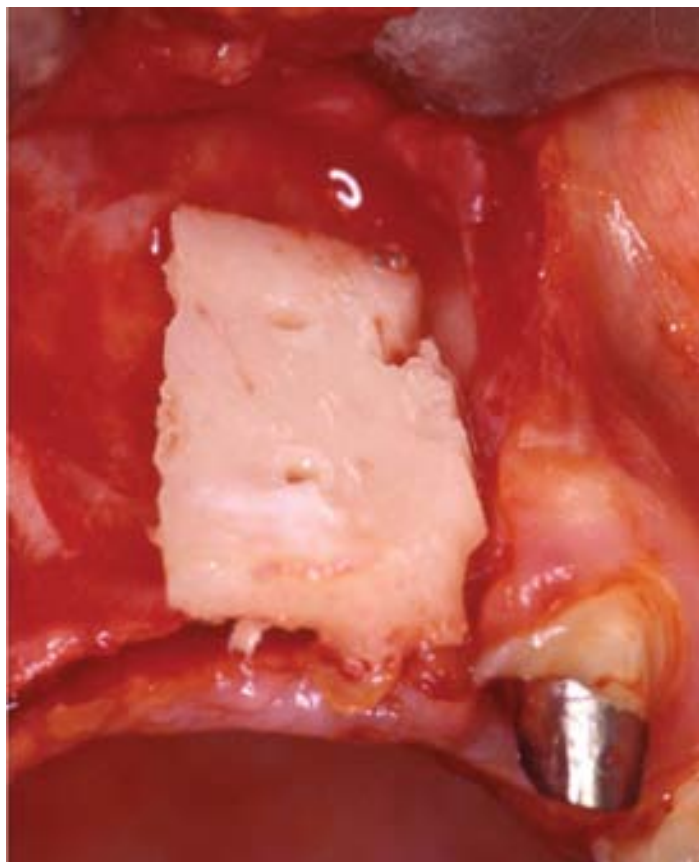


Fig. 13b.

len ser fresados secuenciales de diámetros cada vez más anchos, hasta llegar al diámetro recomendado para el tipo de implante que desee utilizarse. En primer lugar fresamos la fresa piloto de 1'5mm y comprobamos su eje mediante un paralelizador.

Una vez verificado el eje, empezamos a fresar el lecho del implante a la longitud y diámetro planificado. Con el objetivo de conseguir una mejor compactación del hueso alveolar y proveer a los implantes de una mejor estabilidad primaria, en algunas ocasiones, en maxilar superior, se decide utilizar los osteotómos.

Comprobada la longitud del fresado, procederemos a la inserción del implante. Posteriormente, comprobamos mediante un pie de rey, el espesor de cortical vestibular que hemos conseguido gracias a la realización del injerto óseo.

El hueso recolectado durante el fresado de los implantes mediante un aspirador quirúrgico, se reposiciona finalmente alrededor de los implantes.

Una vez terminada la inserción de los implantes, se colocan los tornillos de hibernación y se realiza una sutura con puntos simples, dejando un proceso de osteointegración del implante de unos 3 meses aproximadamente.

Se insertaron un total de 32 implantes BIS, de los cuales 9 fueron de 4'4 x 13mm, 5 de 4'4 x 12mm, 9 de 3'9 x 13mm, 4 de 3'6 x 13mm y 5 de 3'9 x 12mm. Todos los implantes fueron roscados y cuya superficie está doblemente tratada con arenado y ataque ácido.

B.3) Fase postoperatoria

Todas las medidas terapéuticas y los consejos que se darán por escrito irán destinados a disminuir el edema y el dolor, además de minimizar el riesgo de infección. Entre ellas destacan:

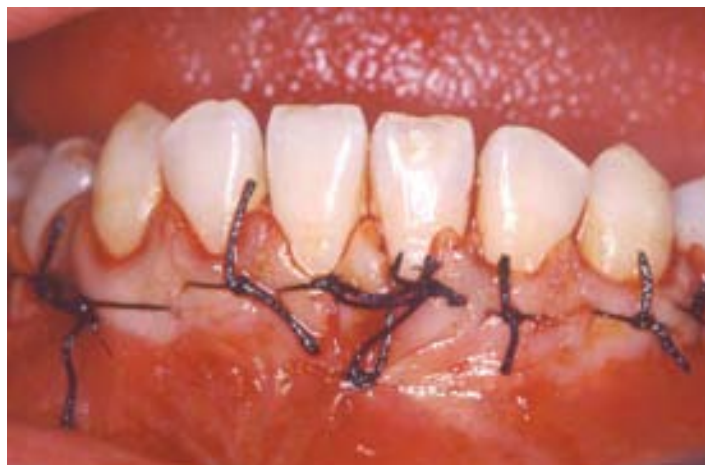
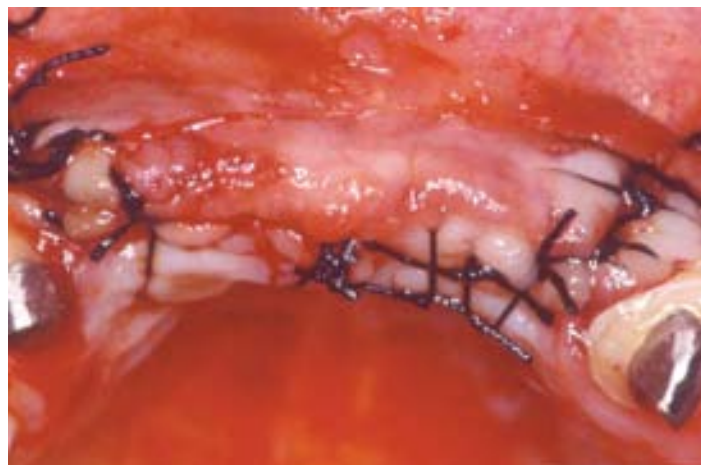
Fig14. Sutura con puntos en "O" con seda 2/0
a) Lecho receptor



b) Zona dadora.

- Se hará morder al paciente un rodete de gasa estéril húmeda a fin de que se ejerza una compresión suave sobre la herida durante una hora lo que disminuirá la posibilidad de sangrado y edema más inmediato.
- Aplicación de hielo localmente, sobre la piel. También puede ser en forma de compresa fría, o de material gelatinoso enfriable.
- Se aconsejará al paciente que minimice los esfuerzos, que no hable ni ande en exceso, y que no realice movimientos violentos, como podría ser una actividad deportiva.
- En las dos noches siguientes a la intervención es preferible que se adopte una postura para dormir en la que la cabeza se encuentre más alta que el resto del cuerpo y que no se apoye sobre la zona intervenida.
- Se le recomendará una dieta blanda o semilíquida abundante y variada.
- Se prohibirá el consumo de tabaco y alcohol, especialmente durante el tiempo de cicatrización de la herida, lo que supone como mínimo hasta que se retiren los puntos de sutura.
- Si se trata de un edéntulo parcial se le permitirá cepillarse los dientes remanentes de la forma habitual al día siguiente de la intervención.
- Mantener la cobertura antibiótica durante 2 días y prescribir analgésicos y antiinflamatorios para las primeras 48h, siendo prolongables hasta 5 días.
- A partir del segundo día, usará un enjuague de clorhexidina al 0'12% dos veces al día hasta la retirada de la sutura.

B.4.) Fase protésica

Tres meses después de la intervención, realizamos la segunda cirugía y sustituimos el tornillo de hibernación por el de cicatrización. Quince días después de la segunda cirugía y verificando un correcto perfil de emergencia del implante, tomamos las impresiones mediante un transfer para que el laboratorio confeccione el muñón protético. Debido a su alto grado estético se prefiere la utilización de un muñón cera-

mizado en su parte gingival, evitando la exposición del cuello metálico con el paso de los años. Cuando los muñones se aprietan a 30N y su chimenea se sella con composite, nuestro siguiente paso es tomar las medidas para la realización de la prótesis definitiva.

C) Número de implantes por injerto

Conociendo que la cantidad de hueso disponible en el mentón es limitada y que es una opción para defectos pequeños y moderados, en 18 de los casos se colocó un implante por injerto, en 7 de ellos se colocaron 2 implantes y en 1 ningún implante ya que el injerto fracasó.

D) Éxito de los injertos

En la segunda fase quirúrgica, al retirar los tornillos de osteosíntesis de los 26 injertos, todos estaban osteointegrados excepto uno, es decir, un 96'1% de éxito.

El injerto perdido, estaba fijado con un tornillo de osteosíntesis, y ligeramente desplazado de su lugar de origen. Creemos que la causa de su no osteointegración pudo ser debida a la movilidad del injerto sobre sí mismo. Se procedió a la retirada del injerto, curetaje y limpieza del lecho receptor, toma de otro injerto del lado contralateral de la sínfisis y su posterior fijación con dos tornillos de osteosíntesis. A los 3 meses, el injerto estaba totalmente integrado en el lecho receptor, por lo que se procedió a la colocación del implante.

Comparando el tipo de fijación de los injertos con la funcionalidad de los mismos a los tres meses, obtuvimos que de los 21 injertos fijados con dos tornillos de osteosíntesis, todos se osteointegraron; de los 4 injertos fijados con un tornillo, 3 funcionaron y 1 fracasó, y el injerto colocado sin fijación se osteointegró gracias a su perfecta impactación sobre el lecho receptor.

E) Éxito de los implantes

Tres meses después de la inserción de los implantes, se procedió a la confección de la prótesis fija al mismo tiempo que se evaluaba la funcionalidad de los 32 implantes colocados. Todos los implantes estaban osteointegrados, lo que demuestra la calidad del hueso autólogo como material de injerto.

F) Morbilidad

En nuestros casos, no sufrimos ningún tipo de complicación importante en la zona donante. Aun conociendo el riesgo de recesión gingival, se decidió realizar una incisión intrasulcular en la zona donante, ya que en

estos pacientes, el dolor postoperatorio era menor que en los que se decidió hacer la incisión 1cm por debajo de la línea mucogingival. El edema y dolor postoperatorio secundario a cualquier intervención quirúrgica aparecieron en más de la mitad de los pacientes.

Ningún paciente presentó hipo/hiperestesis mentonianas, ni necrosis pulpar de los dientes adyacentes.

Ningún injerto se expuso al medio oral, en cambio si que hubo una fibrointegración de un injerto, pensamos que por no conseguir una fijación estable del mismo.

4. Discusión

En lo que respecta a la morbilidad, en nuestra casuística, el síntoma más frecuente es el dolor postoperatorio. La dehiscencia de la sutura seguida de una cicatrización por segunda intención, se presenta principalmente en los casos en que se practico una incisión longitudinal por debajo de la línea mucogingival. Ningún paciente presentó hipo ó hiperestesia mentoniana, ni necrosis pulpar de los dientes adyacentes. Nkenke et al.⁷ publicaron un estudio prospectivo en el que 8 de los 20 pacientes intervenidos, presentaron alteraciones de la sensibilidad en forma de hipo- e hiperestesis a nivel del mentón a los siete días y dos pacientes siguieron con hipoestesis al cabo de 12 meses. Respecto a la sensibilidad pulpar del bloque incisivo-canino, el 21,6% no respondieron a las pruebas de sensibilidad a los 7 días. Transcurrido 1 año de la intervención, 20 de 176 dientes (11,4%) seguían sin ningún tipo de respuesta a los tests.

El ritmo de reabsorción ósea en nuestro estudio dependió de la morfología adoptada por la tabla vestibular una vez fijado el injerto. Todo injerto en situación protruida al perfil teórico vestibular será reabsorbido por los movimientos de la mímica facial.⁸ Simion M., y Lekholm et al.⁹ afirman que el ritmo de reabsorción ósea se reduce de manera considerable si se insertan los implantes junto con el injerto en un mismo acto quirúrgico.

Existen dos protocolos posibles en la inserción del implante: insertar en un solo acto quirúrgico el injerto y el implante ó diferir la inserción del implante 3 meses de la fecha de fijación del injerto. Simion M⁸, Jokanovic SA⁸, Lekholm et al.⁹, defienden la alternativa de un solo acto quirúrgico. En nuestro estudio, siempre se optó por diferir la inserción del implante 3 meses. González y Naval¹⁰ presentan datos concluyentes al respecto: cuando en el mismo acto se fijo el injerto y se insertó el implante, el porcentaje de fracasos fue del 31'5%. En los casos en que el implante se difirió 2 meses, el porcentaje de fracasos se redujo al 13'1%. Al analizar lo ocurrido con los implantes diferidos 5 meses, se alcanzó un porcentaje de fracasos del 9'1%. Sjöström et al.¹¹ demostraron que existe una mayor cantidad y una mejor calidad en la osteointegración de los implantes cuando se insertan 5 meses después de la realización del injerto. Otros estudios muestran también conclusiones similares.^{12,13,14,15}

Con respecto a la obtención y aplicación de injertos autólogos, existe la posibilidad de aplicación del hueso obtenido en forma de bloques corticoesponjosos o en forma particulada, utilizando para ello el molinillo de hueso o el K-system. En nuestro estudio observamos que los bloques corticoesponjosos se osteointegran mejor y más rápidamente que los injertos óseos particulados y además poseen una menor reabsorción. Nevins et al.¹⁶ obtuvo resultados similares en su estudio.

En lo que a la zona donante se refiere, al igual que Sueldo Gálvez et al.¹⁷ observamos diferencias significativas entre el injerto de mentón y

el de rama mandibular. El acceso quirúrgico en el caso de la rama es complejo, mientras que en sínfisis el acceso es mucho más fácil. Respecto a la cantidad y forma del bloque obtenido, el de la sínfisis es mayor. La calidad del hueso es la misma al tratarse en ambos casos de hueso membranoso. Andersson L. Propone el injerto de rama como alternativa al mentón por su menor morbilidad. Wisch Ch. Afirma que el mayor riesgo del injerto de rama es la lesión del nervio dentario inferior.

Si lo comparamos con zonas extraorales concluimos, al igual que Pedersen et al.¹⁸, que las zonas intraorales no requieren hospitalización, presentan menor morbilidad y evitan las cicatrices cutáneas. Podemos afirmar, al igual que Boyne et al.¹⁹, que las zonas extraorales sólo están indicadas en los casos en que se requiera una gran cantidad de hueso, debido a su mayor morbilidad y su elevado coste económico.

Hammerle et al.²⁰ proponen el uso de biomateriales como el hueso bovino desmineralizado (Bio-Oss) junto con membranas reabsorbibles como material de injerto para aumentar en anchura la cresta ósea en la zona de la premaxila. Se han utilizado una gran diversidad de materiales de injerto, aunque la mayoría de los autores prefieren hueso autólogo aislado o mezclado con otro material. Geurs et al.²¹ realizaron un análisis radiográfico retrospectivo de diferentes casos para determinar el efecto del material injertado. En todos los casos hubo una reabsorción del injerto, que fue mayor cuando se utilizaron sólo aloinjertos. Los mejores resultados se obtuvieron cuando se combinaba hueso autólogo. Por otro lado, Wheeler et al.²² subraya como interesante el hecho de que el uso del injerto autólogo intra o extraoral constituye actualmente un método que aporta una mayor tasa de supervivencia de los implantes, conociendo que el uso de aloinjertos junto con hueso autólogo reduce la supervivencia de los implantes al 79% en comparación con el 86% obtenido con el uso de hueso autólogo de modo aislado.

Al mismo tiempo, Serra et al.²³ argumentan que los materiales aloplásticos y xenoinjertos, como proteínas morfogenéticas, hueso bovino liofilizado, vidrio bioactivo, entre otras, no han sido capaces de alcanzar los resultados biológicos obtenidos por los autoinjertos. A pesar de la creciente investigación asociada al desarrollo y uso de biomateriales no autogéneos, éstas aún no han conseguido reproducir las mismas características del propio hueso donante del paciente, hasta ahora considerado "gold standart" en este tipo de procedimientos.²⁴

5. Conclusión

Con los resultados obtenidos en este estudio se concluye que:

- Es necesaria una correcta planificación mediante el conocimiento de la anatomía donante y un estudio radiológico previo.
- La TAC es el diagnóstico radiológico de elección para el injerto de mentón, ya que ofrece un conocimiento exacto de la reabsorción de la zona donante. La telerradiografía nos servirá para valorar el tamaño y la altura de la sínfisis y la ortopantomografía y las radiografías periapicales sólo para una valoración inicial.
- En la técnica quirúrgica del injerto, la incisión de la zona donante será intrasulcular, para minimizar el dolor postoperatorio del paciente. La osteotomía se realizará mediante una fresa de fisuras montada en un contraángulo con cabezal de turbina y el uso de una plantilla de la zona receptora asegura una correcta medición y ajuste del injerto. El bloque debe estar compuesto por cortical y esponjosa y se debe fijar

firmemente mediante dos tornillos de osteosíntesis al hueso maxilar remanente. El injerto se cubrirá con tejido blando bien vascularizado que debe estar suturado sin tensión.

- El injerto de mentón en bloque aporta una cantidad suficiente de hueso para la colocación de 1 o 2 implantes. Con atrofia ósea de mayor tamaño, se recurrirá al injerto óseo extraoral.
- El 96% de éxito de los injertos nos indica que es una opción fiable para el tratamiento de reabsorciones horizontales de pequeño o moderado tamaño con un espesor menor de 4mm de cresta ósea remanente.

- El éxito en la osteointegración de los implantes demuestra que el hueso neoformado mediante el injerto de mentón ofrece unas cualidades óptimas para la estabilidad y la funcionalidad de los implantes.

- En cuanto a la morbilidad, los resultados obtenidos demuestran que es una técnica segura y predecible, siempre y cuando se realice un diagnóstico clínico y radiológico correcto y una técnica quirúrgica minuciosa.

El injerto de mentón es la técnica de elección en las reabsorciones horizontales de pequeño o moderado tamaño con un espesor remanente de cresta ósea menor de 4mm.

Caso clínico

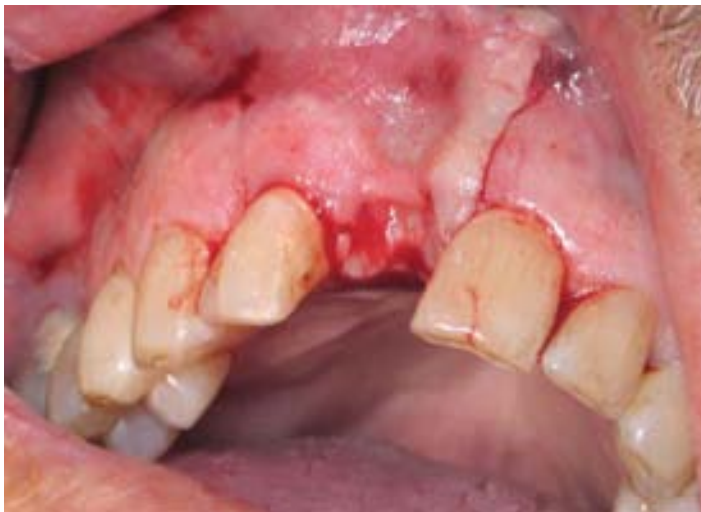

Fig. 1. Incisión en la zona receptora

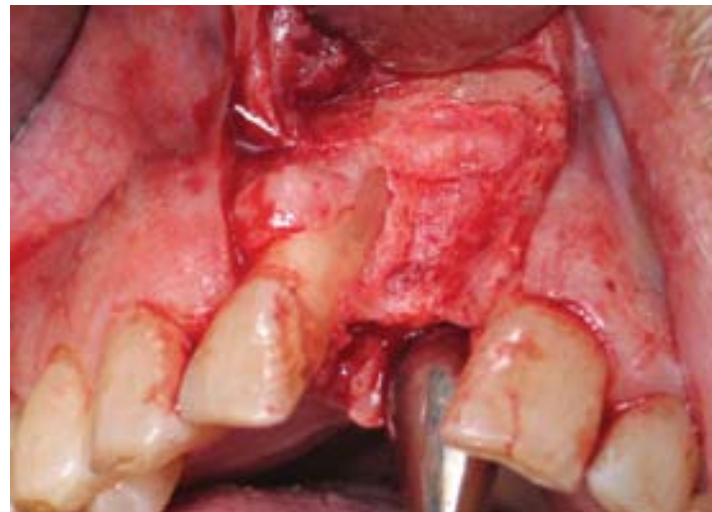

Fig. 2. Disección de la mucosa y exposición del defecto óseo

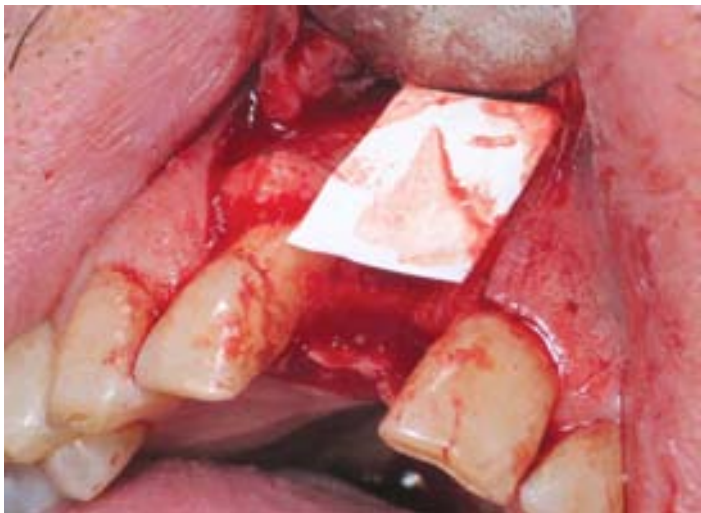

Fig. 3. Plantilla de papel estéril del defecto óseo

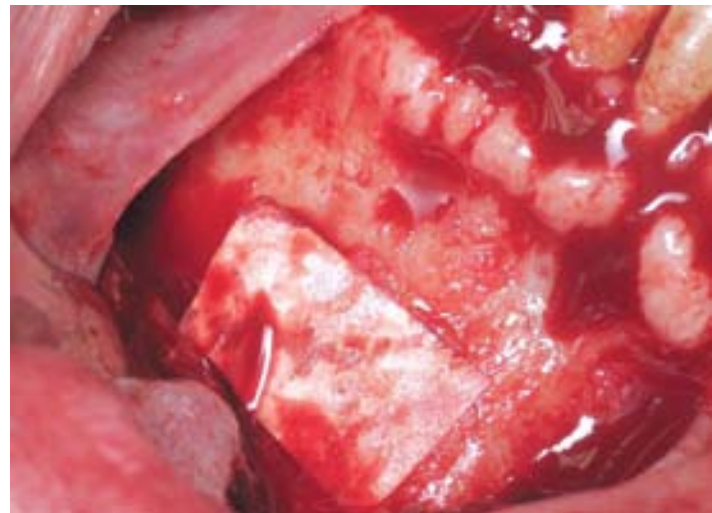


Fig. 4. Plantilla de papel estéril en la zona donante

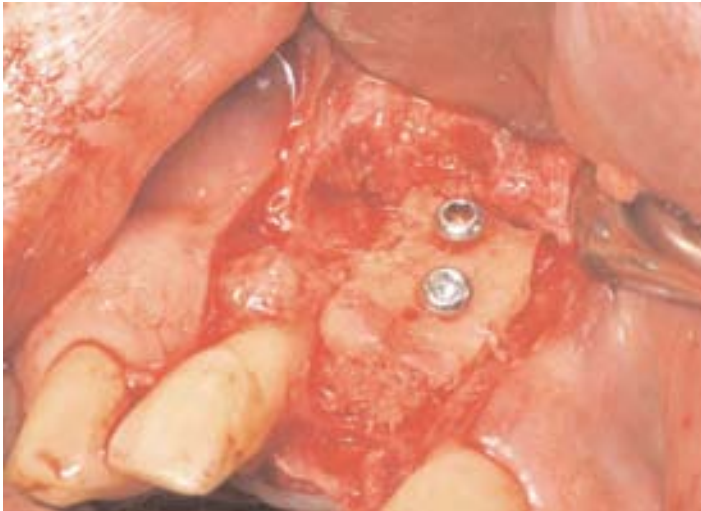

Fig. 5. Fijación del injerto mediante 2 tornillos de osteosíntesis.

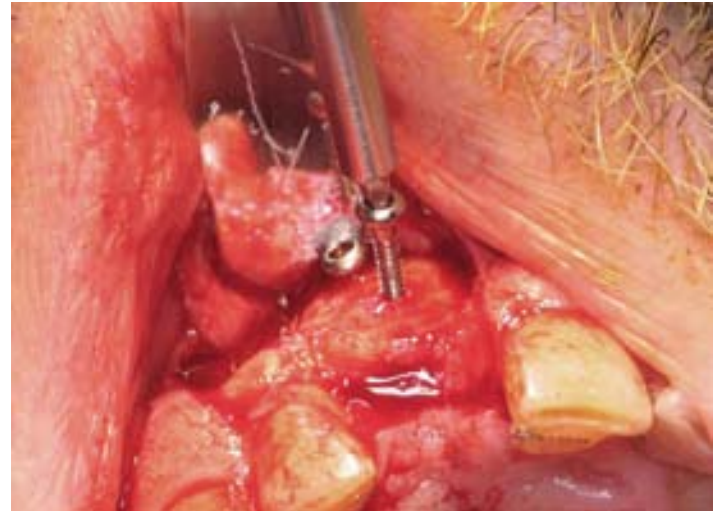


Fig. 6. Retirada de los tornillos de osteosíntesis

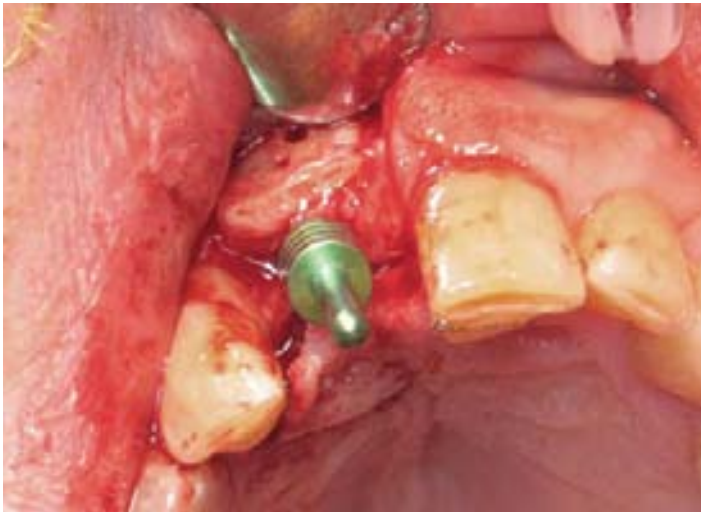

Fig. 7. Comprobación del eje del implante mediante un paralelizador

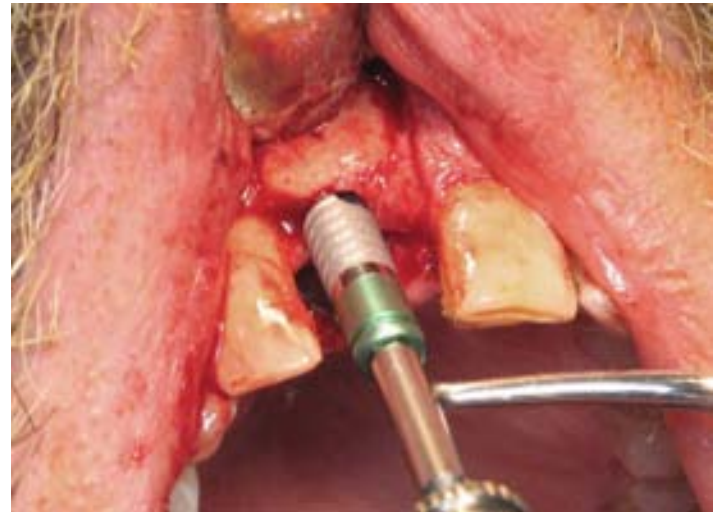

Fig. 8. Inserción del implante

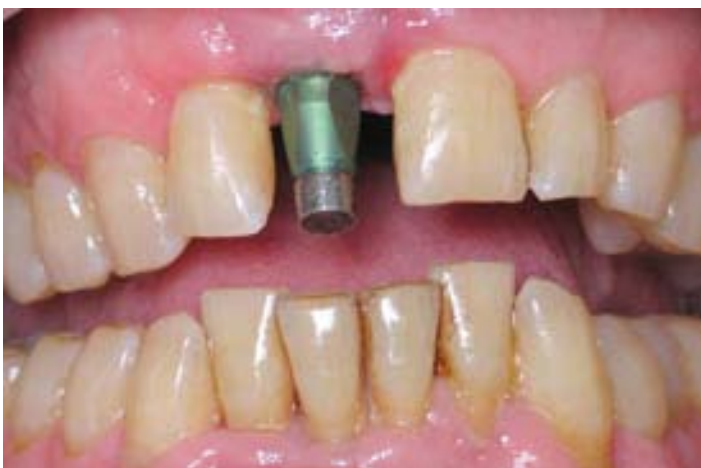

Fig. 9. Transfer para la toma de impresiones.

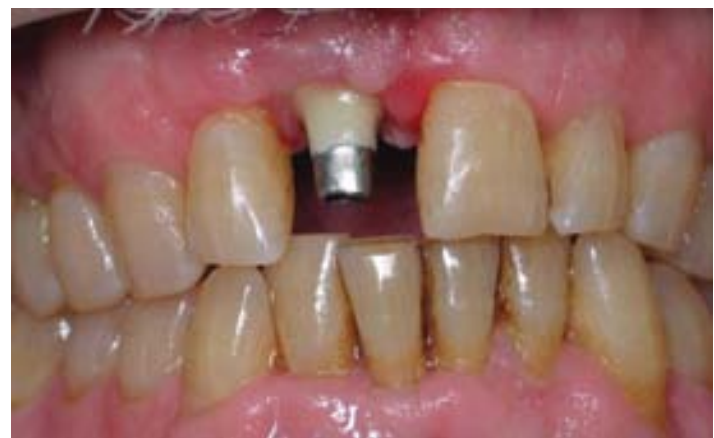

Fig. 10. Muñón protético con hombro cerámico

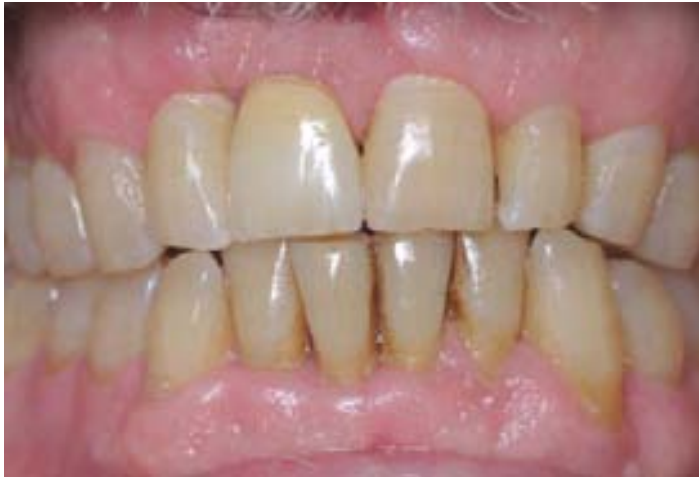

Fig. 11. Prótesis definitiva cementada

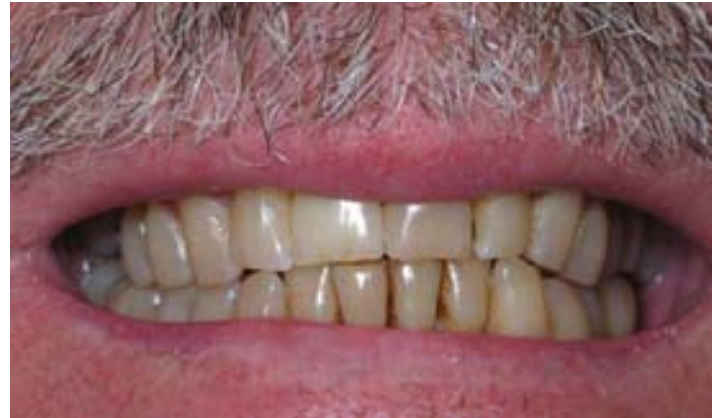

Fig. 12. Sonrisa del paciente con la prótesis definitiva

Cuestionario a responder para la obtención de los créditos de formación continuada

- 1.- Límites máximos a respetar en la toma de un injerto óseo de la región mentoniana
- 2.-¿Qué incidencia radiológica permite determinar la posición de la osteotomía longitudinal superior del injerto de mentón?
- 3.-Si se desea conocer la altura y anchura máxima de un injerto de mentón ¿Qué incidencia radiológica hay que solicitar?
- 4.-¿Cuáles son las contraindicaciones a la incisión intrasulcular de la

zona dadora en el injerto de mentón?

5.´ Causas de fracaso de un injerto mentoniano

6.-Enumere las posibles complicaciones de un injerto mentoniano

7.-¿Cuál es el protocolo quirúrgico con el que se han obtenido mayor porcentaje de osteointegración de los implantes?

8.-Enumere las diferentes alternativas para la reconstrucción de la cresta alveolar en sentido vestíbulo-palatal, indicando su indicación

9.-¿Qué músculos se insertan en la eminencia mentoniana?

10.-Enumere

Sin problemas de adaptación desde el primer día Incluso en caso de implantes

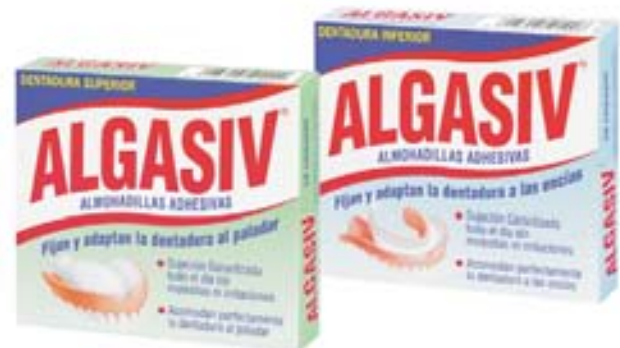Nadie sabe mejor que usted que para cualquier persona que use dentadura postiza, lo más importante es tener una buena adaptación desde el primer día. Tanto física como psicológicamente, que se encuentren cómodos y seguros con ella les hará valorar esta nueva etapa de su vida de una forma muy positiva. Por eso, las almohadillas **ALGASIV** son una gran ayuda desde el primer momento.

Mejor adaptación, mayor fijación

Gracias a sus dos potentes adhesivos naturales, a su máxima superficie de contacto con la dentadura, tanto inferior como superior, y a la suavidad de su tejido, se adaptan por completo a la dentadura fijándola mejor y por más tiempo a la encía y al paladar, proporcionando así una total sensación de comodidad y seguridad. Además, al ser fáciles de recortar, son también la solución en procesos de implantes de una o varias piezas, ya que evitan los roces e incomodidades que se suelen producir en estos casos.

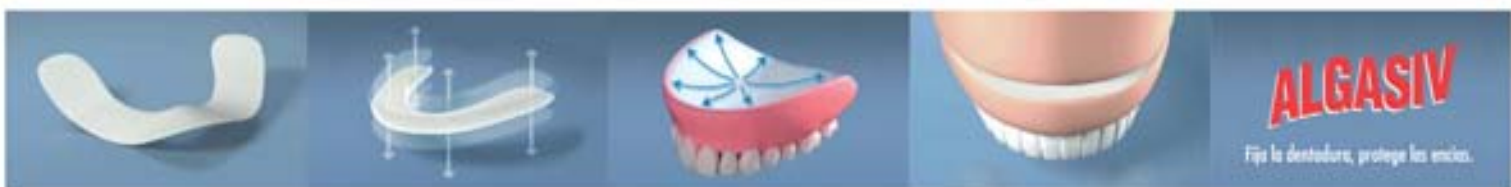El comienzo de una nueva vida

Las almohadillas **ALGASIV** impiden la intrusión de residuos de comida, así como las irritaciones y molestias en las encías. Además, no tienen olor ni sabor y evitan la ingrata tarea de la limpieza diaria. Por todo ello, con **ALGASIV** las personas con una nueva dentadura se adaptan mejor y más rápido a su nueva vida.



MUESTRAS
GRATUITAS

Para más información, o recibir muestras gratuitas, llame al teléfono de Consulta Personalizada al 91 556 04 65, escriba a **ALGASIV**, Orseña 58-7º, 28020 Madrid, o envíe un e-mail a: combe1@combeuropa.es



Bibliografía

1. Infante P, Gutiérrez JL, Torres D. Bone cavity augmentation in maxillofacial surgery using autologous material. *Rev. Esp. Cirug. Oral y Maxilofac.* 2007; 29: 15-30.
2. Arano JM, Padrós A. Implantes dentales. *Jano* 1992; 43: 92-101.
3. Branemark PI, Zarb CA, Albrektson T. *Tissue integrated prostheses osseointegration in clinical dentistry.* Chicago: Quintessence, 1985; 11-76.
4. Sanz Casado JV, Rodríguez Vázquez JF, Espo?rrín Bosque J, Martínez Corría R. Bases anatómicas de la cirugía implantológica. *Rev. Esp. Odontoes?tomatológica de implantes* 2003; 2: 100-104.
5. Testut L, Latarjet A. *Tratado de Anatomía humana.* Barcelona: Salvat, 1979.
6. Scher E, Holmes S. Simplified transfer of intraoral bone grafts in ridge-augmentation procedures. *Implant. Dent.* 2003; 12: 113-15.
7. Nkenke E, Schultze-Mosgau S, Radespiel-Tröger M, Kloss F, Neukam FW. Morbidity of harvesting of chin grafts: a prospective study. *Clin. Oral Impl. Res.* 2001;12:495-502.
8. Simion M, Jovanovic SA, Trisi P, Scarano A, Benfati SP. Long-Term evaluation of osseointegrated implants inserted at the time or after vertical ridge augmentation. A retrospective study on 123 implants with 1-5 years of follow-up. *Clin. Oral Implants Res* 2001;12:35-45.
9. Lekholm U, Wannfors K, Isaksson S, Adielsson B. Oral implants in combination with bone grafts. A 3-year retrospective multicenter study using the Branemark implant system. *Int J Oral Maxillofac Surg* 1999;28:181-7.
10. González-García R, Naval-Gías L, Muñoz-Guerra MF, Sastre-Pérez J, Rodríguez-Campo FJ. Preprosthetic and implantological surgery in patients with severe maxillary atrophy. *Med. Oral Patol.* 2005; 10: 343-54.
11. Sjöström, M.; Lundgren, S. & Sennerby, L. A histomorphometric comparison of the bone graft- titanium interface between interpositional and onlay/ inlay bone grafting techniques. *Int. J. Oral Maxillofac. Implants*, 21:52-62, 2006.
12. Blomqvist JE, Alberius P, Isaksson S. Two-stage maxillary sinus reconstruction with endosseous implants: a prospective study. *Int. J. Oral Maxillofac. Implants* 1998; 13: 758-66.
13. Nyström E, Ahlqvist J, Kahnberg KE, Rosenquist JB. Autogenous onlay bone grafts fixed with screw implants for the treatment of severely resorbed maxillar-radiographic evaluation of preoperative bone dimensions. *Int. J. Oral Maxillofac. Surg.* 1996; 25: 351-59.
14. Lundgren S, Nyström E, Nilson H, Gunne J, Lindhagen O. Bone grafting to the maxillary sinuses, nasal floor and anterior maxilla. A two-staged technique. *Int. J. Oral Maxillofac. Surg.* 1997; 26: 428-34.
15. Reinert S, König S, Bremerich A, Eufinger H, Krimmel M. Stability of bone grafting and placement of implants in the severely atrophic maxilla. *Int. J. Oral Maxillofac. Surg.* 2003; 41: 249-55.
16. Nevins,R. Mellonig J.T. The advantage of localized ridge augmentation prior to implant placement: A two stage event. *Int. J. Period. Rest. Dent.* 1994. 14:97-111.
17. Luis Sueldo Gálvez, Sixto Grados Pomarino, Andrew Alejandro Estrada, Edith Cuadrado, Graft of chin autolog in mandibular bone involved in a previous introduction of an implant. *Visión Dental.* Lima. 2006;9:35-40
18. Pedersen S, Hans E. Reconstruction of alveo?lar clefts with mandibular or iliac crest bone grafts. A comparative study. *J. Oral Maxillofac. Surg.* 1990; 48: 554-558.
19. Boyne, P. *Osseous reconstruction of the maxilla and the mandible: surgical techniques using titanium mesh and bone mineral.* Hong Kong. Quintessence Publishing Co, Inc., 1997
20. Hämmerle CHF, Jung RE, Yaman D, Lang NP. Ridge augmentation by applying bioresorbable membranes and deproteinized bovine bone mineral: a report of twelve consecutive cases. *Clin. Oral Impl. Res.* 2008;19: 19-25.
21. Geurs NC, Wang IC, Shulman LB, Jeffcoat MK. Retrospective radiographic analysis of sinus graft and implant placement procedures from the Academy of Osseointegration Consensus Conference on Sinus Grafts. *Int.J. Periodontics Restorative Dent.* 2001; 21: 517-23.
22. Wheeler SL, Holmes RE, Calhoun CJ. Six-year clinical and histologic study of sinus lift grafts. *Int. J. Oral Maxillofac. Implants* 1996; 11: 26-34.
23. Serra e Silva, F. M., Albergaria-Barbosa, J. R, Mazzonetto, R. Clinical evaluation of association of bovine organic osseous matrix and bovine bone morphogenetic protein versus autogenous bone graft in sinus floor augmentation. *J. Oral Maxillofac.Surg.*, 64:931-5, 2006.
24. Olate,S. Oliveira,G. Jaimes, M. Albergaria, J.R. Osseous Recovery in Implant Insertion and preimplant reconstructions. *Int. J. Morphol.*, 25(3):649-657, 2007.