

# Embriología del macizo facial



Prof. Francisco Martínez Soriano  
Catedrático de Anatomía Humana  
Facultad de Medicina  
Universidad de Valencia

Correspondencia:  
ESORIB  
Plaza España, 5º, 10ª  
46007 Valencia  
E-mail: esorib@esorib.com

El desarrollo de la porción cefálica evoluciona filogenéticamente a partir de dos componentes básicos, el condrocraqueo, (asociado al desarrollo del cerebro, de los órganos de los sentidos y de los huesos membranosos), y el viscerocraqueo, asociado al desarrollo de los arcos branquiogénicos y de la región oral.

En la formación de la cabeza tres van a ser los elementos que van a intervenir, el mesodermo craneal primitivo, (compuesto por el mesodermo paraaxial y el precordial), la cresta neural y las denominadas placodas ectodérmicas.

Del mesodermo paraaxial primitivo derivan las células que dan origen a los huesos y a los tejidos de conexión de la región dorsal del cuello, mientras que las células *miógenicas* de ese mismo mesodermo se integran con las células conectivas, ( que son en las que reside en realidad el control morfogénético), y forman las masas musculares craneales, la dermis y también los tejidos conectivos de la región dorsal de la cabeza y las meninges.

Del mesodermo precordial primitivo es de donde emigran, al parecer, las células que darán lugar a las masas musculares del globo ocular. Mientras que del mesodermo lateral se forman algunos de los cartílagos laríngeos (aritenoides y cricoides) y el tejido conectivo de la región del cuello.

Conforme se avanza en la evolución de la cabeza va haciéndose más importante en la complejidad del desarrollo el aporte de las inducciones de la cresta neural al propio desarrollo de los huesos de la cara y del desmocráneo en general.

En efecto: es el tejido de la cresta neural el primero en el transcurso del desarrollo, a partir del cual se empiezan a observar emigraciones celulares importantes y muy tempranas, antes incluso de que se cierre el neuroporo anterior, las cuales terminan confluyendo en su gran mayoría en la región branquial y en sus arcos. Estos arcos están constituidos en su parte central y dorsal por tejido mesenquimatoso derivado de los somítomos del mesodermo paraaxial, mientras que en la parte ventral lo estarán por mesodermo derivado de la cresta neural. El desarrollo de los mismos está estrechamente relacionado con los genes de la familia *Hoxb*, expresados desde los rombómeros de la porción de tubo neural correspondiente.

Si se analiza el desarrollo evolutivo de la cara lo más característico de éste es la formación, entre la cuarta y quinta semana, de estos arcos branquiales que le dan un aspecto peculiar y característico al embrión, ya que entre ellos quedan unas hendiduras y unas evaginaciones endodérmicas denominadas bolsas faríngeas, dando todo ello un aspecto de branquias similares a las de los peces, pero que en el ser humano nunca llegan a ser

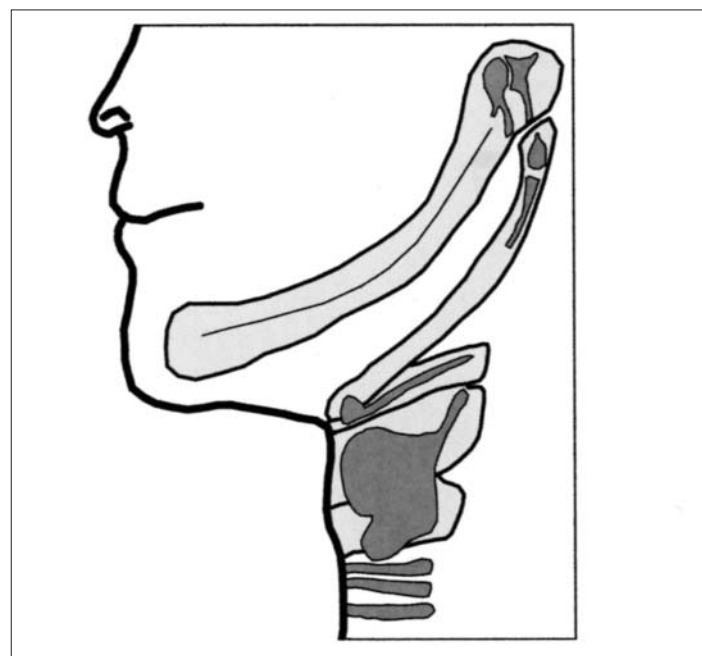


Fig 1a

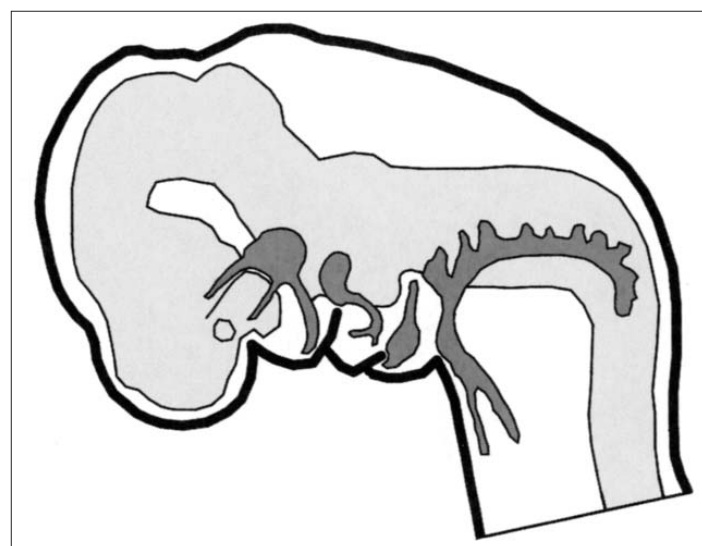


Fig 1b

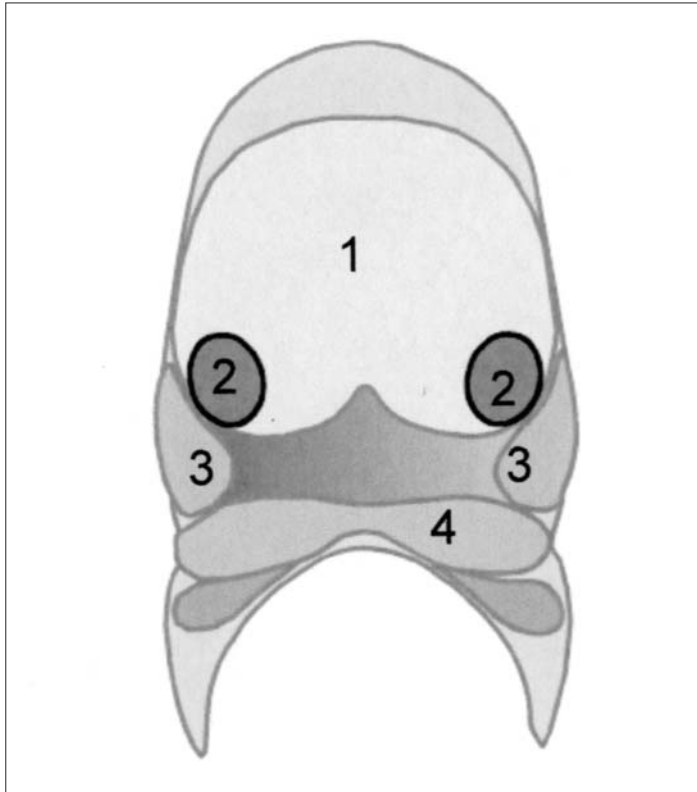


Fig 2a

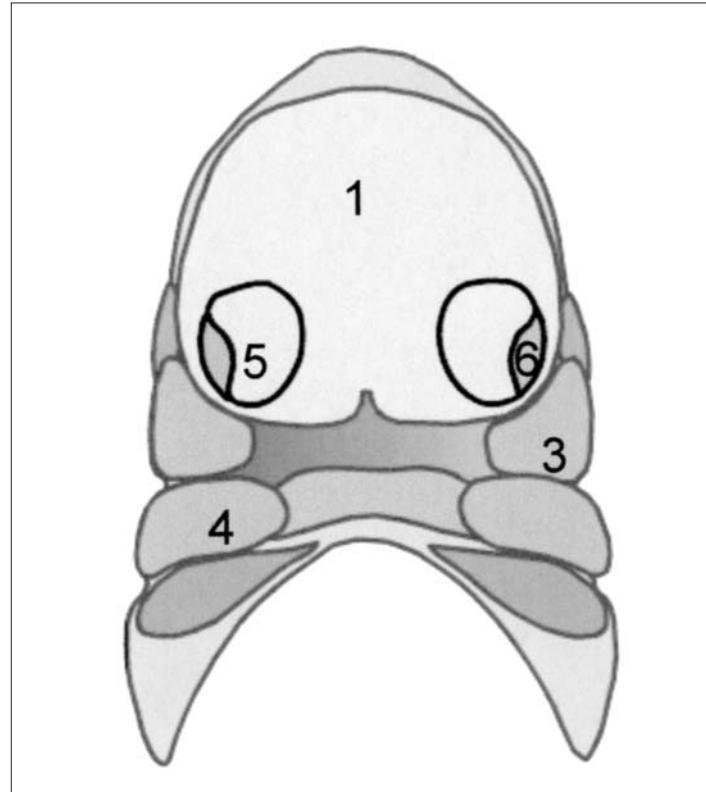


Fig 2b

tales; los arcos branquiales más superiores evolucionan a su vez y se transforman para constituir los maxilares superior e inferior y los huesos del oído, martillo y yunque (Figura 1a).

Finalmente en la región facial se produce una confluencia de las células de las placodas ectodérmicas, con células derivadas de la cresta neural de la cual se originarán a su vez algunas porciones de los órganos de los sentidos y de los ganglios sensitivos de los pares craneales Trigémino, Facial, Glossofaríngeo y Neumogástrico (Figura 1b).

Centrándonos en el desarrollo de la cabeza y del cuello, este da comienzo en estadios tempranos del comienzo de la vida embrionaria.

En estas fases el cerebro es el componente dominante de la región cráneo facial, por debajo de él la cara esta representada por la abertura del estomodeo cerrada por la membrana bucofaríngea que es la que la separa del intestino anterior o futura orofaríngea hasta el final del primer mes de vida intrauterina.

Rodeando al estomodeo se encuentran diferentes relieves de tejido mesenquimatoso que serán los que irán conformando la futura cara y que hacen su aparición a finales de la cuarta semana de desarrollo.

En la línea media y rostralmente se encuentra la prominencia fronto nasal cuyo mesénquima constituyente posee numerosas células derivadas del prosencéfalo y de la cresta neural del mesencéfalo. A ambos lados se encuentran las prominencias ectodérmicas nasales derivadas de la cresta neural del mesencéfalo, y más caudalmente los procesos maxilar y mandibular que contienen gran cantidad de celularidad derivada de la cresta neural de los dos primeros rombómeros. (Figura 2a).

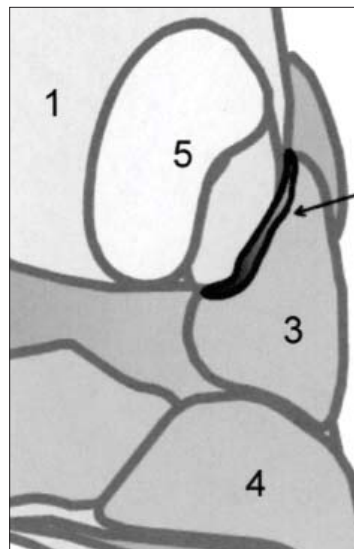


Fig 2c

A lo largo de la quinta semana los procesos maxilares van creciendo ventral y medialmente al mismo tiempo que en el proceso fronto nasal se desarrollan unos engrosamientos ectodérmicos denominados *placodas nasales*, los cuales comienzan a crecer y desarrollarse de tal forma que hacia la sexta semana el centro de cada una de las placodas nasales se invagina formando una fosita, la fosita nasal, rodeada de unos bordes elevados denominados *procesos nasales lateral y medial*. (Figura 2b).

Entre el proceso nasal lateral y el proceso maxilar adyacente queda el surco naso lacrimal. El ectodermo del suelo de este surco, durante la séptima semana, se engrosa y forma un cordón epitelial primero, que después se invagina y canaliza para constituir el conducto naso lacrimal que se extiende desde la comisura interna del ojo hasta el meato inferior de la fosa nasal sirviendo de drenaje de las lágrimas en la vida post-natal. (Figura 2c).

Simultáneamente a estos acontecimientos el proceso nasal lateral se fusiona con la capa más superficial del proceso maxilar constituyendo la aleta nasal y el surco nasogeniano.

En el transcurso de la sexta semana de desarrollo también ocurre que el proceso nasal medial crece y se desarrolla hacia la línea media para terminar fusionándose con su homónimo del otro lado y dar lugar al esbozo de lo que será el tabique nasal.

Finalizando la séptima semana las partes más inferiores de los procesos nasales mediales crecen en sentido inferior y lateral de manera que terminan por fusionarse los de ambos lados dando lugar al proceso intermaxilar que terminará fusionándose a su vez con los procesos maxilares

## Formación continuada

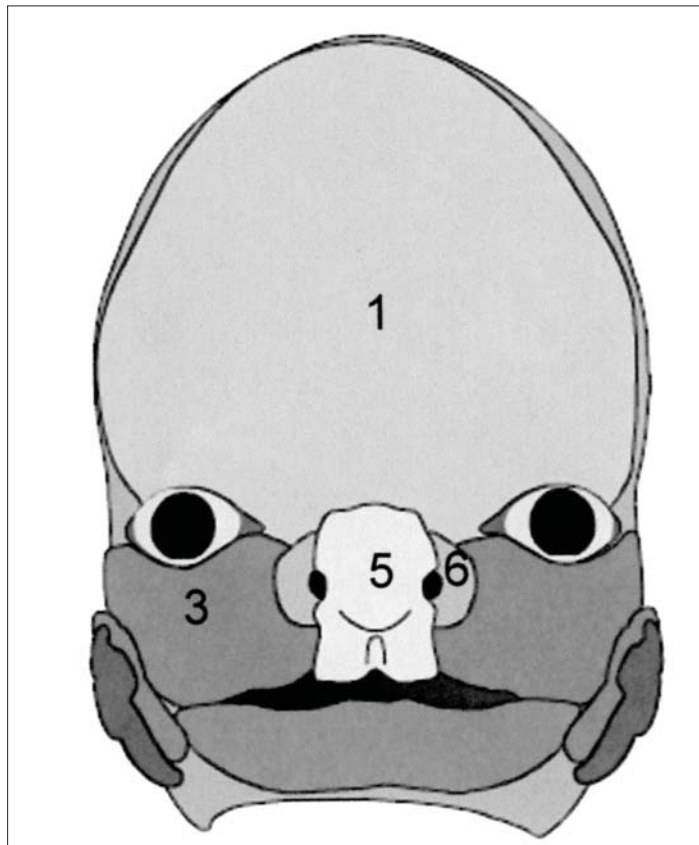


Fig 3a

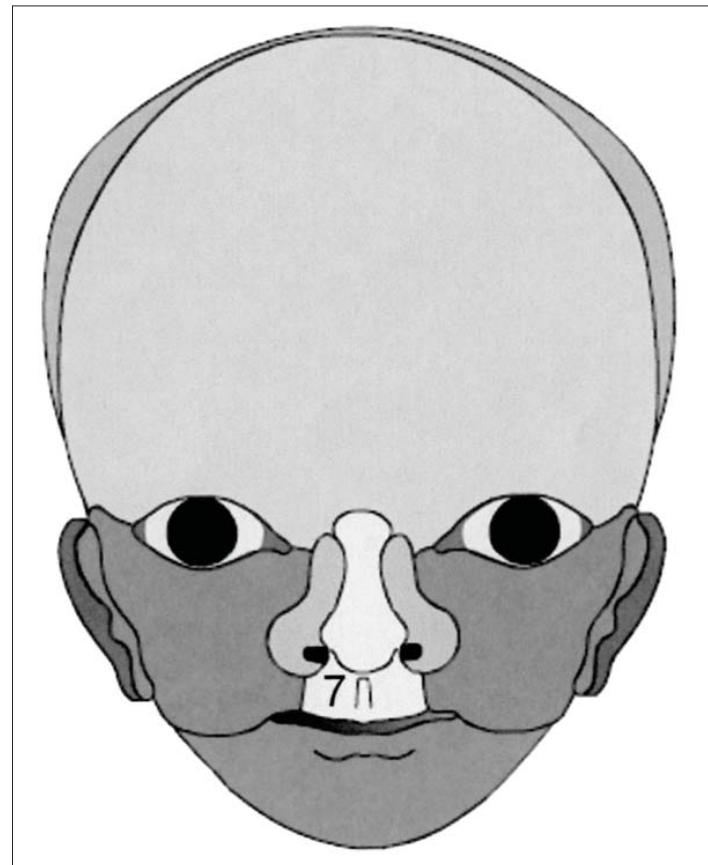


Fig 3b

cerrando esta fase y dando lugar a lo que será el paladar primario. Superficialmente la fusión de las porciones ectodérmicas da origen al filtrum del labio superior. ( Figuras 3 a,b).

La formación de la mandíbula es un proceso mucho más sencillo que se forma en torno al primer arco faríngeo, dentro del cual se diferencia un tejido cartilaginoso derivado de la cresta neural denominado cartílago de Meckel, el cual forma el soporte en torno al cual se irán desarrollando los huesos membranosos que constituirán la mandíbula definitiva. En principio queda una depresión intermandibular transitoria que de la apariencia de que la mandíbula se origina por dos esbozos separados, pero esa depresión desaparece entre la cuarta y la quinta semana al ser ocupada por la proliferación del mesénquima que dará lugar a la formación del labio inferior.

La evolución y desarrollo de todos estos procesos se llevan a cabo por la interacción genética del ectodermo y del mesénquima de tal manera que el gen *sonic hedgehog* y el *factor de crecimiento fibroblástico* o FGF presentes en el ectodermo de los procesos fronto nasal y maxilar actúan como organizador morfogénético y como factor estimulante del crecimiento del mesénquima respectivamente de esos primordios faciales, de manera que facilita que el *gen portador del homeobox Msx-1* se exprese en el mesénquima el cual se hace muy proliferativo en esos mismos primordios faciales favoreciendo su desarrollo. Concomitante con estos procesos, especialmente con el del desarrollo de la cara, es fundamental la presencia del *ácido retinoico*, el cual influye de manera decisiva en la expresión de los genes *Hox*, y por lo tanto su exceso o su defecto puede ser causa de la aparición de importantes malformaciones faciales.

### Formación de la nariz y cavidad nasal

La formación de la nariz se lleva a cabo por la prominencia frontonasal,

que origina el puente nasal, la fusión de los procesos nasales mediales que constituyen la cresta y la punta nasal, y los procesos laterales que dan lugar a las aletas nasales.

Las fositas nasales primitivas son las que darán lugar a las fosas nasales de manera que hacia finales de la sexta semana las fositas nasales se fusionan constituyendo un gran y único saco nasal ectodérmico posterior y superior al segmento intermaxilar. Casi inmediatamente después de este proceso, tanto el suelo como la pared posterior de este saco nasal de la cavidad oral, es la *membrana oronasal*. Esta capa se va vacuolizando y adelgazando hasta terminar rompiéndose a lo largo de la séptima semana para constituir la coana primitiva. En este período evolutivo el suelo de la cavidad nasal solo está constituido por el paladar primario, que no es otra cosa nada más que la extensión posterior del segmento intermaxilar.

El paladar se va constituyendo como tal a lo largo del período comprendido entre la sexta y la décima semana y como consecuencia de la fusión de los denominados *proceso palatino medio* y *procesos laterales*. El primero corresponde a la fusión de los procesos nasales mediales que dan lugar a la formación del *segmento intermaxilar* ya descrito más arriba y que forma el denominado *paladar primario*, en donde estarán asentados los cuatro dientes incisivos superiores. (Figura 4a).

Los segundos son los precursores del paladar secundario, los cuales van a estar presentes a partir de la sexta semana como excrescencias ectodérmico-mesénquimatosas que crecen desde las partes laterales de la cavidad nasal, a ambos lados de la lengua, y en dirección descendente y en lo que intervienen interacciones del ectodermo y del mesénquima vehiculizadas, entre otros, por el *factor de crecimiento epidérmico* y por el *factor de transformación del crecimiento*. (Figura 4b).

Esta posición cambia de dirección a lo largo de la séptima semana, al pa-

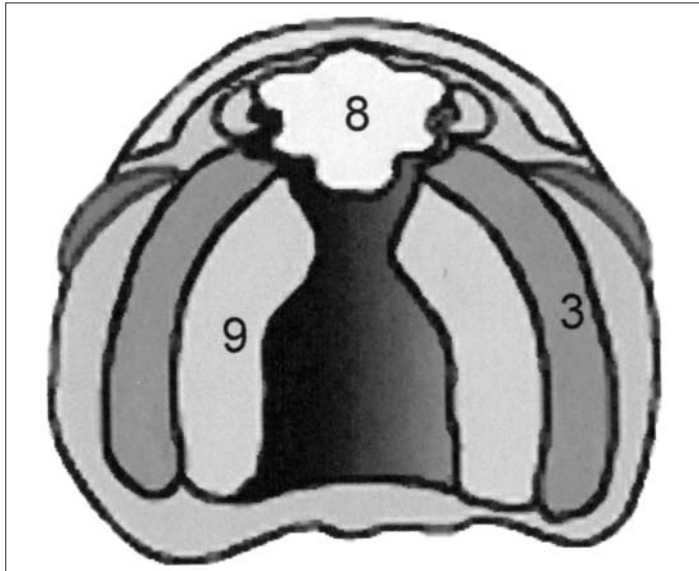


Fig 4a

recer por la rápida síntesis e hidratación del ácido hialurónico en la matriz extracelular, enderezándose y adoptando una posición perpendicular a los procesos maxilares, por la orientación del colágeno y de las células cartilaginosas, de manera que sus vértices terminaran por fusionarse en la línea media, y rostralmente con el paladar primario siendo este punto el que estará marcado por el *foramen incisivo*.

La cavidad nasal así formada estará dividida en dos partes por la formación del tabique nasal que es una prolongación descendente de la prominencia fronto nasal que se une a los procesos palatinos laterales en el momento de la fusión de éstos en la línea media.

Durante el desarrollo de la cara y fosas nasales especialmente, y a partir del tercer mes de desarrollo, empieza a desarrollarse el seno maxilar a partir de las lentas expansiones del saco nasal hacia el interior de los huesos maxilares en formación. Dos meses después, hacia el quinto del desarrollo intrauterino se empiezan a producir invaginaciones de la pared nasal de los meatos medios, siendo el esbozo de lo que serán las células etmoidales. Estas mismas expansiones etmoidales llegan hasta el interior de los huesos esfenoidales y dan lugar a los senos de ese nombre. Todos los senos seguirán creciendo durante el periodo neonatal inmediato y la infancia y no terminarán de expandirse y formarse definitivamente hasta la edad puberal.

Por el contrario, los senos frontales se constituyen más tardíamente, entre el quinto y sexto año de vida después del nacimiento y su origen es doble por un lado, de una expansión de la evaginación etmoidal en el hueso frontal y por otro de una invaginación independiente procedente del meato medio de la fosa nasal.

### Formación de los dientes

El desarrollo de los dientes se va a iniciar alrededor de la sexta semana y es uno de los factores, junto al desarrollo concomitante de los maxilares superior e inferior y de los senos paranasales, que van a contribuir a la estructuración de la morfología de la cara.

La formación de los dientes va a ser un proceso coordinado de interacción entre los epitelios que van a dar origen a la dentina y al esmalte.

Toda la regulación de la formación del patrón dental de todas las piezas dentarias va a estar organizada por la expresión combinada de diferentes genes *HOX* por el mesénquima.

En el desarrollo específico del diente va a ser el epitelio el que gobierne

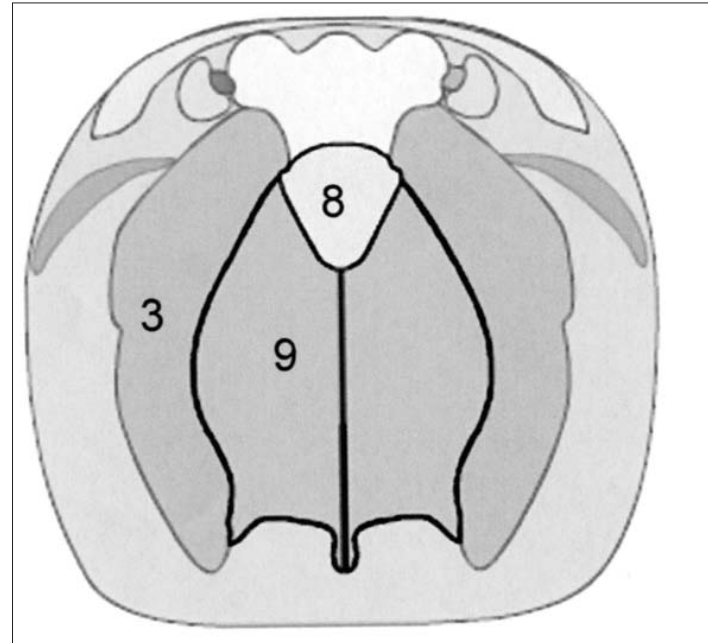


Fig 4b

su diferenciación a través de diferentes factores de crecimiento como *Wnt*, proteínas morfogenéticas del hueso *BMP*, factores de crecimiento fibroblástico *FGF* y factores *Shh* y factores de transcripción *MSX-1* y *2*.

El proceso se inicia con la emigración de células mesenquimatosas de la cresta neural con capacidad para desarrollar estructuras dentarias. Estas células inducen al ectodermo que cubre a los huesos maxilares y se va formando la lámina dental a lo largo de los dos maxilares, Dentro de esta lámina y por interacción con el mesénquima de la cresta se van constituyendo los denominados brotes o gérmenes dentarios en un número de 10 para cada maxilar.

Genéticamente, el proceso se desarrolla en el momento en el que las células engrosadas del epitelio ectodérmico que constituye la lámina dental, empiezan a expresar el factor de transcripción o intensificador de los linfocitos *Lef-1*, el cual facilita a su vez que las células ectodérmicas produzcan las moléculas de señal *BMP-4*, *FGF-8* y *Shh* (*Sonic hedgehog*).

Todas estas moléculas expresadas por células ectodérmicas van a inducir a su vez al tejido mesenquimatoso subyacente, el cual mediante la expresión de los factores de transcripción *Msx-1*, *Msx-2* y *Egr 1* (respuesta temprana de crecimiento), *BMP-4* y las moléculas *tenascina* y *sindecán de la matriz extracelular* y que van a facilitar la cohesión de las propias células mesenquimatosas, van a ir configurando la denominada fase de caperuza durante la cual, morfológicamente el esbozo dental consta de un epitelio dental externo, epitelio dental interno, una parte central de tejido laxo o retículo estrellado, mientras que el mesénquima derivado de la cresta neural y situado debajo de la invaginación, constituye la papila dental.

Igualmente, y durante todo este proceso, por inducción del mesénquima de la papila dental se forma en el ectodermo inmediatamente suprayacente (epitelio dental interno que va a evolucionar a ameloblasto) una especie de organizador del desarrollo dental que se denomina nudo de esmalte y que va a ser el productor de una serie de moléculas de señal tales como el *Shh*, el *FGF-4* y las *BMP-2*, *BMP-4* y *BMP-7*, las cuales parece ser que intervienen en la estimulación de la proliferación y organización de los ameloblastos y odontoblastos y sus correspondientes epitelios durante la fase de campana. Esta influencia del nudo del esmalte se prolonga hasta que sus células sufren apoptosis y desaparecen.

## Formación continuada

Cuando las capas epiteliales dentales crecen y empiezan a penetrar en el mesénquima y forman la vaina radicular epitelial es cuando se empieza a formar la raíz dental. Mientras las células de la papila dental van depositando una capa de dentina que se continua con la dentina de la corona; este proceso de aposición de dentina en esa zona determina que la cámara pulpar se vaya estrechando quedando convertida en conducto por donde pasarán los vasos y nervios dentarios.

Mientras tanto, las células mesenquimatosas situadas por fuera del diente pero en contacto con la dentina de la raíz se van a diferenciar en cementoblastos, mientras que el mesénquima situado por fuera del cemento se transformará en el ligamento periodontal.

### Preguntas para obtención de créditos de Formación Continuada

Actividad acreditada con 0,5 créditos.

Dirigirse a [www.esorib.com](http://www.esorib.com)

Artículo: **Embriología del macizo facial**



1. ¿En que fecha empieza a desarrollarse el seno maxilar y cual es su origen?
2. ¿Dónde es necesaria la presencia de ácido retinoico?
3. ¿En que semana se desarrollan los arcos branquiales?
4. ¿Cuál es el origen de la mandíbula?
5. ¿Qué elementos van a intervenir en la formación de la cabeza?
6. ¿De dónde derivan las células que dan origen a los huesos craneales?
7. ¿Cuál es el origen de los dientes?
8. ¿Qué factores de crecimiento intervienen en el desarrollo específico del diente?

9. ¿Cuál es el origen de los cementoblastos?

10. ¿Cuál es el origen del ligamento periodontal?

## Bibliografía

- Bhatnagar, KP; Smith, TD The human vomeronasal organ. Part III: Postnatal development from infancy through the ninth decade. J. Anat. 199;289(2001).
- Brickell, P; Thorogood, P Retinoic acid and retinoic acid receptors in craneofacial developmene. Semen Cell Dev. Biol 8:437-443 (1997).
- Carlson, BM. En: Embriología humana y Biología del desarrollo. P.p. 292-321. Edit. Harcourt.Madrid.2000
- Diewert, VM; Wang, KY. Recents advances in primary palate and midface morphogenesis research. Crit. Rev. Oral Biol. Med. 4:111-130(1992).
- Francis-West, PH; Robson, L; Evans, DJR. Craneofacial development: The tissue and molecular interactions that control development of the head. Adv. Anat. Embryol. Cell Biol. 169:1-138(2003)
- Helms, J.A; Cordero, D and Tapadia, MD. New insights into cranial morphogenesis 132:851-863 (2005)
- <http://www.indiana.edu/?anat550/hnanim/face/FACE.html>
- Kumoi, T; Nishimura, I and Shiota, K. The embryonic development of the humaln anterior nasal laperture. Acta Otolaryngol. 113:93-97 (1993)
- Kuratani, S; Matsuo, I and Aizawa, S. Developmental patterning and evolution of the mammalian viscerocanium genetic insights into comparative morphology. Dev. Dynam.209:139-155 (1997)
- Larsen, WJ. En: Embriología humana (3ª Edición) p.p. 351-378. Edit. Elsevier Science-Churchill-Livingstone.Madrid (2003)
- Mark, M; Ghysenlichk, NB; Chambon, P. Retinoic acid and signalling in the development of branchial archs. 14,591-596 (2003)
- Maas, R; Bei, M. The genetic control of early tooth development. Crit. Rev Oral Biol. Med. 8,4-39 (1997)
- Moore, KL and Persaud, TVN. Embriología clínica (8ª edición) p.p. 160-186. Edit. Elsevier Saunders. (2008)
- Moxham, BJ. The development of the palate. A brief reiew. Eur. J. Anat. 7 (Supll.1) 53-74 (2003)
- Osumi-Yamashita, N. Retinoic acid and mammalians craneofacial morphogenesis. J. Biosci. 21:313-327 (1996).
- Sadler, TW. (Langman) Embriología médica (10ª edición) p.p.267-292 (2006)
- Sinch, DW; weiss, KM and Zhao, Z Patterning of the mammalian dentition in development and evolution. Bioassay 19,481-490 (1997)