

Gingivectomía y curetaje gingival

Dr. Arturo Sánchez Pérez

1. Curetaje
2. Gingivectomía
3. Conclusiones
4. Lecturas recomendada
5. Resumen

Introducción

El término curetaje suele emplearse para referirse al conjunto de maniobras que comprenden la limpieza de la bolsa periodontal, no diferenciándose entre las maniobras que comprenden la limpieza de la raíz, la eliminación del cemento alterado, el alisado radicular y la eliminación de las partes blandas alteradas.

De forma estricta, curetaje es la eliminación de la pared blanda de la bolsa, buscando eliminar el tejido alterado y posiblemente infectado. Ésta maniobra permite la erradicación de la inflamación y una cicatrización por segunda intención del tejido.

El curetaje clásico se efectúa a cielo cerrado, y requiere cierto tacto para evitar lesionar los tejidos gingivales en exceso. En la actualidad, la mayoría de las técnicas quirúrgicas incluyen la eliminación de la pared de la bolsa.

La Gingivectomía significa corte de la encía, eliminando tanto el epitelio externo como el interno de la bolsa, y por ello eliminando por completo la bolsa periodontal. Constituye una técnica compleja indepen-

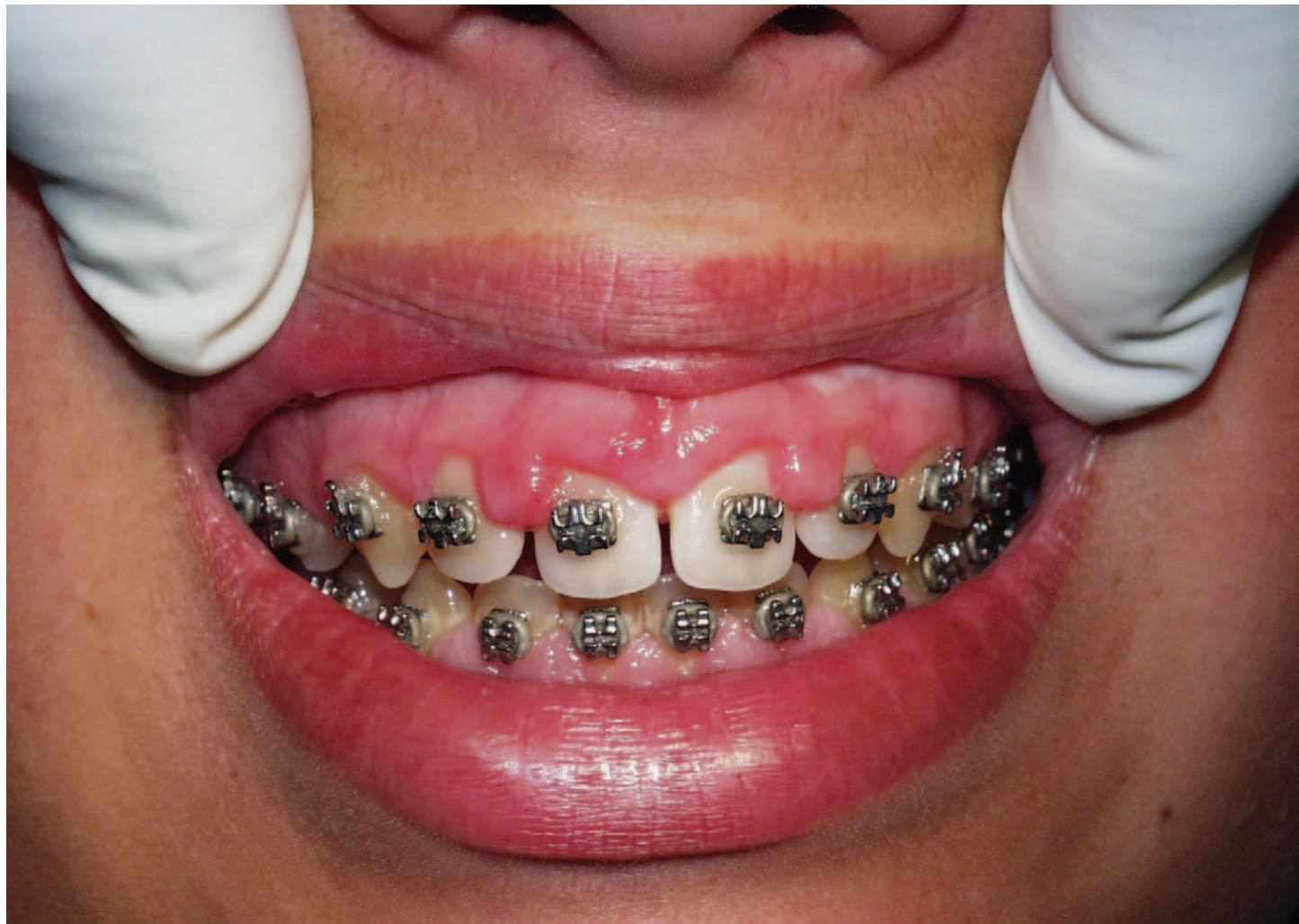

Fig. 1.

diente del raspado y alisado, pero supeditada a su realización previa. Durante muchos años fue la técnica principal, por no decir única, en el tratamiento periodontal. Sin embargo dada la pérdida de tejido, y las secuelas estéticas que genera, hoy día solo se emplea en aquellas situaciones donde tenemos un exceso de tejido gingival. La Gingivectomía permite el acceso limitado a la superficie radicular, y no permite visualizar el tejido óseo subyacente

Objetivos

1. Describir la finalidad del curetaje y de la gingivectomía.
2. Describir las bases histopatológicas en las que se basa el curetaje y la gingivectomía.
3. Enumerar las técnicas de curetaje gingival.
4. Enumerar las técnicas de gingivectomía.
5. Identificar la parte correspondiente al curetaje dentro de las técnicas quirúrgicas.
6. Enumerar las complicaciones y contraindicaciones del curetaje y la gingivectomía..

1 Curetaje gingival

1.1 Concepto:

Se trata del desbridamiento y resección del tejido epitelial de la bolsa y del tejido conectivo subyacente con infiltrado. Este tratamiento puede ser efectuado a cielo cerrado, sin la visualización de la bolsa ni de la superficie radicular, o a cielo abierto, efectuando una gingivectomía interna permitiendo la visualización directa de los tejidos implicados.

1.2 Bases histopatológicas:

Cuando efectuamos el curetaje, buscamos eliminar el epitelio de las bolsas junto con el tejido de granulación. Este último suele presentar una inflamación crónica. La presencia de restos bacterianos y de calcio perpetúa la respuesta inflamatoria y constituye un retraso innecesario de la cicatrización (1).

Con el raspado y alisado radicular conseguimos eliminar, o al menos disminuir considerablemente, la masa bacteriana presente; así mismo eliminamos el cemento dañado o alterado, ofertando una superficie limpia y lisa al epitelio que facilitará su adhesión. Con la eliminación del tejido inflamado obtenemos una mejor y más rápida cicatrización inicial. Sin embargo se cuestiona su utilidad clínica a largo plazo, dado que una vez eliminada la fuente de bacterias y controlada su capacidad de recolonización se ha comprobado que el tejido de granulación se remodela y reabsorbe lentamente. Añadir el curetaje al raspado y alisado, o efectuar únicamente un raspado y alisado produce los mismos efectos clínicos a largo plazo (2).

1.3 Indicaciones:

El curetaje gingival presenta su principal indicación como medida única en bolsas moderadas de hasta 6 mm y como coadyuvante de otras medidas quirúrgicas en bolsas de más de 6 mm.

Puede emplearse en bolsas supraoseas poco profundas.

Puede emplearse también como coadyuvante en el mantenimiento de recidivas periodontales, sobre todo en pacientes que ya han recibido una cirugía previa.

Puede ser empleada como medida paliativa en pacientes donde una cirugía convencional está contraindicada, siempre y cuando se asuman los resultados limitados de la misma.

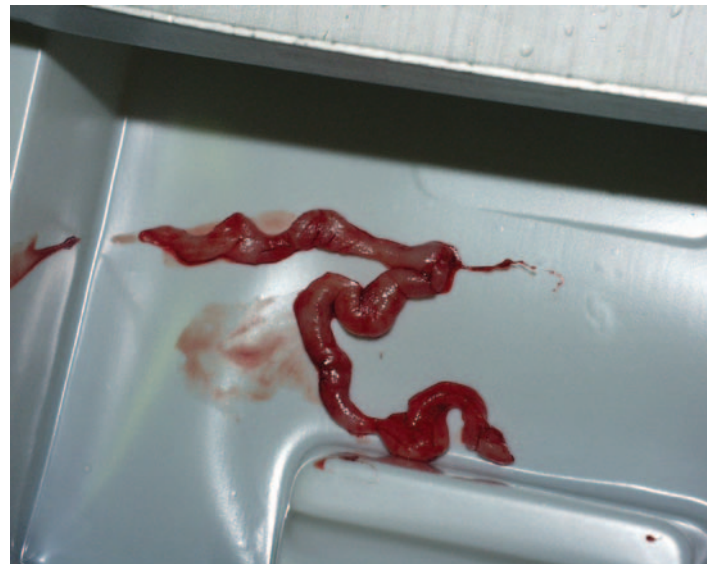

Figura 2. Diferentes sistemas empleados para la remoción del tejido

1.4 Contraindicaciones:

No presenta una contraindicación específica, pero como toda medida cruenta se someterá a las consideraciones y requerimientos propios de la cirugía, debiendo estrecharse los cuidados en pacientes con problemas de coagulación o aquellos que precisan profilaxis antibiótica.

Por la resección de tejido de granulación se producirá una retracción, debido a la remodelación conjuntiva subyacente, la cual implica un manejo cuidadoso en las localizaciones donde el componente estético tenga importancia.

1.5 Técnica:

El paciente debe conocer los objetivos que perseguimos así como aceptar las limitaciones de la técnica, quedando estas reflejadas por escrito (consentimiento informado).

El curetaje no tiene por misión eliminar las causas de la inflamación, por lo que las técnicas para ello deben haber sido aplicadas previamente (raspado y alisado radicular).

Deberá procederse a la anestesia del diente, sextante o cuadrante que vayamos a tratar, empleándose, si no existe contraindicación precisa que lo impida, un refuerzo infiltrativo local con vasoconstrictor para disminuir el sangrado.

Una vez anestesiado, emplearemos una cureta específica (Gracey) invertida, con la parte activa mirando hacia el epitelio de la bolsa; o bien una cureta inespecífica (Columbia). En este instante se presiona digitalmente desde el exterior a través de la encía, de forma que el epitelio interno de la bolsa se encuentre en íntimo contacto con el filo del instrumento, y se tracciona de la cureta, deslizándola por toda la cara interna de la bolsa, desepitelizando la misma y extirpando el tejido de granulación (figura 1).

Una vez terminado el procedimiento, se presiona contra el diente mediante una gasa humedecida en suero fisiológico, buscando un doble objetivo: En primer lugar comprobar la hemostasia del campo quirúrgico, y en segundo lugar, reposicionar los tejidos y permitir que la fibrina fije los bordes de la herida.

Existen otras variaciones técnicas empleadas con diferente éxito en el curetaje gingival: (figura 2).

- Mecánicas (excisión)
- Cureta
- Bisturí
- Fresas
- Químicas (Cáusticos)
- Antiformin
- Fenol
- Hipoclorito sódico
- Físicas (Coagulación)
- Ultrasonidos
- Eléctrica
- Láser

Mecánicas: Con diferencia son las usualmente empleadas. De ellas, las curetas obtienen la mejor aceptación, sin embargo el empleo del bisturí permite un mejor control de la profundidad del curetaje, aunque esto precisa un mayor tiempo de aprendizaje (figura 3), la técnica de bisturí que reflejada por el ENAP (procedimiento excisional para nueva inserción de Yukna). En la actualidad las nuevas fresas periodontales de turbina o contraangulo permiten un adecuado control y una menor molestia para el paciente, permitiendo un lavado simultaneo a través del aerosol de la refrigeración.

Químicas: Los cáusticos de diversa índole se introdujeron con la esperanza de una eliminación selectiva del epitelio interno de la bolsa. Sin embargo su errática dosificación y la imposibilidad de garantizar la profundidad de la quemadura que producían desaconsejaron su empleo.

Físicas: Los ultrasonidos son capaces de provocar el estallido celular y desorganizar las fibras colagenas. Se obtienen resultados similares al empleo de instrumentos manuales, limitando además la cantidad de tejido destruido.

La fulguración o vaporización del tejido epitelial ha sido empleada con un escaso éxito inicial. El principal problema radica en la generación de calor lateral, el cual determinará la extensión del daño tisular de forma incontrolada. Los nuevos láser permiten una mejor regulación de la potencia y de los pulsos enviados, mejorando los resultados obtenidos, a la par que incrementan el grado de esterilidad de la bolsa periodontal. Será preciso esperar la aparición de estudios a largo plazo.

1.6 Cuidados postoperatorios y complicaciones.

La cicatrización periodontal se produce a través del coagulo sanguíneo que se forma en el interior de la bolsa. Una vez estabilizado mediante los puentes de fibrina, comenzara una reepitelización a una velocidad media de 1 mm por día, reinstaurándose el epitelio de unión en torno a los 4-6 días, madurando el epitelio de la bolsa en el transcurso del primer mes. A partir de la tercera semana las fibras colagenas comienzan a formarse.

El paciente debe estar convenientemente informado y advertido de las posibles complicaciones y secuelas que pueden presentarse, siendo estas las siguientes:

Dolor: Generalmente de poca consideración, aunque excepcionalmente puede presentar cierta intensidad, se desaconsejará el uso de ácido acetil salicílico como analgésico.

Sangrado: Dado los numerosos moduladores y factores inflamatorios presentes en el foco periodontal, puede verse alterada la capacidad de coagulación. Normalmente se produce un tenue sangrado que no sobrepasa las 12-24 horas. El paciente debe evitar los enjuagues bucales

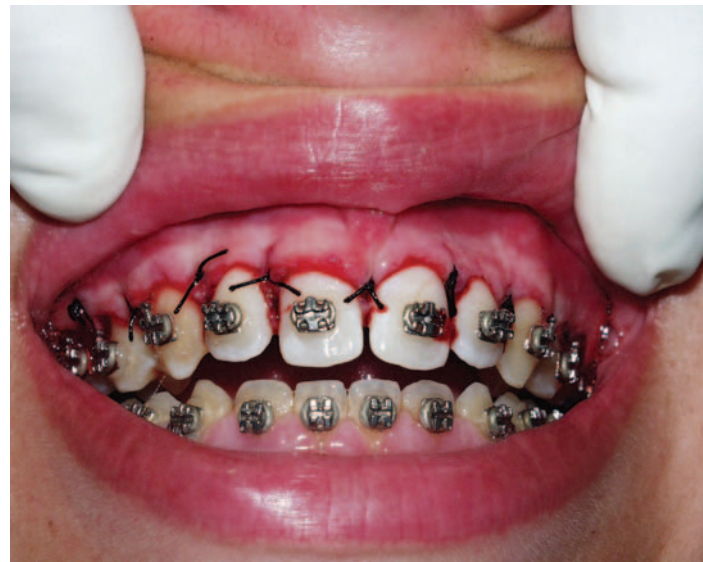

Figura 3.

y colutorios. En caso de sangrado persistente se procederá a la sutura de los bordes.

Movilidad: Puede verse incrementada durante 1-2 meses, pudiendo a veces permanecer incrementada.

Recesión gingival: Estará siempre presente, no pudiendo determinarse el grado de la misma hasta al menos 1 mes. Por ello cualquier restauración protésica o estética deberá postponerse hasta conocer debidamente el alcance de la recesión producida.

Hiperestesia: La exposición de la raíz, la recesión gingival y la eliminación del cemento gingival determinarán la percepción térmica y muchas veces osmótica de los alimentos. Generalmente puede ser controlada mediante colutorios, pastas y cepillos para dientes sensibles. En contadas ocasiones requiere llegar incluso a la endodoncia para mejorar la calidad de vida del paciente.

2. Gingivectomia

2.1 Concepto:

Se trata de la técnica por la cual se elimina, por medio de una incisión quirúrgica, la totalidad de la bolsa periodontal supracrestal. Esto nos permite diferenciarla de la gingivoplastia la cual se limita al remodelamiento quirúrgico de la pared externa de la bolsa periodontal (encía marginal únicamente).

2.2 Bases histopatológicas:

En la actualidad el sobrecrecimiento gingival bien secundario a fármacos o idiopático, determina la aparición de pseudobolsas y con ello la posibilidad de reinfecciones periodontales o recubrimiento dentario excesivo. Cuando el sobrecrecimiento se mantiene durante un tiempo, el equilibrio entre células y fibras se desplaza a favor de estas últimas, constituyendo un entramado que mantienen y perpetua el sobrecrecimiento, incluso si la causa original del mismo desaparece.

La erupción pasiva o retardada así como los alargamientos coronarios determinan la necesidad de reducir la cantidad de encía que circunda los dientes, para favorecer su estética o su función.

2.3 Indicaciones:

La gingivectomía tiene su especial indicación en el tratamiento de so-

brecrecimientos gingivales de cualquier índole, siempre y cuando se disponga de la suficiente cantidad de encía insertada.

Puede emplearse para la eliminación de bolsas periodontales suprao-seas cuando se dispone de suficiente encía insertada. El objetivo principal es la desaparición de cualquier tipo de bolsa.

La gingivoplastia se efectúa para la remodelación estética de la encía para lograr unos contornos más armónicos.

Una variedad de la gingivoplastia es la mucoabrasión la cual está especialmente indicada en las melanosis gingivales.

2.4 Contraindicaciones

Al igual que el curetaje no presenta una contraindicación específica, pero como toda medida cruenta se someterá a las consideraciones y requerimientos propios de la cirugía, debiendo estrecharse los cuidados en pacientes con problemas de coagulación o aquellos que precisen profilaxis antibiótica.

La principal contraindicación para la gingivectomía estriba en los requerimientos estéticos, dado que su empleo implica la creación de una retracción gingival; por ello su indicación se verá seriamente comprometida si la cantidad de encía remanente es escasa.

Las bolsas infrao-seas no permiten un correcto acceso y tratamiento con la gingivectomía, por lo que no se empleará, al menos como tratamiento exclusivo.

La gingivoplastia y la mucoabrasión precisan en cualquier caso una correcta indicación para su ejecución con resultados positivos.

2.5 Técnica

Como en todo proceso quirúrgico el paciente debe conocer los objetivos que perseguimos así como aceptar las limitaciones de la técnica, quedando éstas reflejadas por escrito en el consentimiento informado. Deberá procederse a la anestesia del diente, sextante o cuadrante que vayamos a tratar, infiltrando localmente un refuerzo anestésico con vasoconstrictor para disminuir el sangrado, siempre y cuando no exista una contraindicación formal para ello.

El paciente debe haber recibido instrucciones de higiene previas, así como los raspados y alisados radiculares pertinentes.

Se estudiarán detenidamente las radiografías y se determinará la presencia de defectos infrao-seos.

Se procede al marcaje del fondo de la bolsa mediante pinzas especiales, las cuales presentan un diente en una de sus ramas, o bien mediante el empleo de una sonda convencional fina, la cual inicialmente sería introducida en el interior de la bolsa para su medición y posteriormente se traslada su valor a la cara externa de la encía para marcar aquí el fondo de la bolsa determinando mediante una punción (Fig 1).

Una vez obtenida la línea del fondo de la bolsa se introduce el bisturí de 1 a 3 mm apical a ella, y dentro de la encía adherida, con una angulación aproximada de 45°. Esta separación viene determinada por el espesor de la encía. Con encías gruesas nos alejaremos más que con encías finas. La angulación aplicada nos permite crear un bisel externo que cicatrizará por segunda intención, a la vez que garantiza la completa eliminación de toda la pseudobolsa. El corte se realizará recreando la línea gingival original, por lo que se hará más profunda en las zonas correspondientes al centro del margen gingival y más superficial en las zonas correspondientes a las papilas, como si se dibujaran olas.

El corte debe mantenerse dentro de la encía adherida y nunca debe alcanzarse la línea mucogingival ni por supuesto la mucosa.

Una vez efectuado el corte transversal, se debe proceder a la separación de las papilas interdenciales, intentando alcanzar el col interpapi-

lar. Si la técnica ha sido aplicada correctamente, las papilas deben despegarse limpiamente, sin arrancamientos. Se puede traccionar levemente del tejido escindido para terminar de separar, con el bisturí, los puentes tisulares remanentes (figura 4).

Una vez retirado el tejido, se procede al raspado y alisado de las superficies dentales expuestas, garantizando una superficie limpia y pulida que oferte las mejores condiciones de adhesión al epitelio de unión (Fig 2).

La herida cicatrizará por segunda intención (Fig 3), por lo que algunos autores recomiendan el empleo de pomadas antibióticas y de apósitos oclusivos. La mayoría de los autores modernos no aconsejan ocluir la herida, ya que el apósito en sí mismo favorece el crecimiento bacteriano y micótico, provocando un retraso en la reepitelización.

La gingivoplastia suele acompañar a la gingivectomía, profundizando los surcos interradiculares para conseguir un mejor aspecto estético de la encía. Para que los surcos creados perduren en el tiempo, el remodelado debe de alcanzar el tejido conectivo profundo, debido a que cualquier incisión más superficial tenderá a desaparecer con el transcurso del tiempo (figura 5).

La mucoabrasión gingival se centra en la eliminación del epitelio y de los depósitos de melanina contenidos en él. Para ello la abrasión producida se mantendrá hasta alcanzar los plexos vasculares papilares del tejido conectivo superficial (figura 6). Esto se aprecia por la aparición de puntos sangrantes en la herida. La mucoabrasión puede realizarse mediante el empleo de un bisturí convencional, o bien mediante fresas (normalmente protésicas). La cicatrización también ocurre aquí por segunda intención. Los resultados estéticos son adecuados, pero debe considerarse que los melanocitos residen en la capa basal epitelial, formando parte de las células claras, por lo que la recidiva de la pigmentación puede ocurrir con el transcurso de los años, requiriendo quizás un nuevo tratamiento debiendo el paciente conocer este dato.

Tanto la gingivectomía como la gingivoplastia pueden ser ejecutadas mediante el empleo de un bisturí eléctrico o láser. En tales situaciones se debe procurar mantener la mínima potencia necesaria para provocar el corte sin producir excesivo calor. La principal ventaja estriba en el control de la hemorragia, y el principal inconveniente en el retardo de la cicatrización al necesitar eliminar las escaras producidas.

2.6 Cuidados postoperatorios y complicaciones.

No se empleará el bisturí eléctrico en pacientes portadores de marcapasos, ni en pacientes hemofílicos.

A los pocos días comienza la reepitelización desde los bordes de la herida hacia el centro de la misma, completándose la epitelización entre la primera y segunda semana. La completa normalidad histológica se alcanza a partir del primer mes.

El paciente debe estar convenientemente informado y advertido de las posibles complicaciones y secuelas que pueden presentarse, siendo estas las siguientes:

Dolor: Se encuentra presente desde la desaparición de la anestesia y se exagera con la ingesta de alimentos especiados y/o hiperosmóticos. Esto está desencadenado por la exposición de las terminaciones nerviosas al exterior, siendo más intensa la molestia durante las primeras 48-72 horas. Se desaconsejará el uso de ácido acetil salicílico como analgésico.

Sangrado: Dada la exposición de los capilares papilares se producirá un sangrado en sábana tenue que no debe sobrepasar las 12-24 horas. El paciente debe evitar los enjuagues bucales y colutorios. En caso de sangrado persistente o intenso se procederá a la coagulación de los ca-

Ciencia y práctica

pilares y puntos sangrantes bajo anestesia. Antes de abandonar el paciente la consulta debe comprobarse el grado de hemorragia mediante la compresión de la herida con una gasa húmeda.

La hiperestesia normalmente resulta poco intensa y pasajera.

3. Conclusiones

El curetaje gingival se basa en la eliminación del tejido de granulación y epitelio de la bolsa periodontal. Aunque técnicamente su ejecución no requiere excesiva destreza, su resultado a largo plazo no mejora en relación al empleo del raspado y alisado radicular aislado. Comúnmente forma parte de las técnicas quirúrgicas, donde lo que se pretende es disminuir el sangrado quirúrgico y mejorar la visibilidad. No obstante presenta sus indicaciones en situaciones paliativas y coadyuvantes al tratamiento convencional, así como en situaciones donde se ha producido una recidiva de la enfermedad, sobre todo cuando se ha empleado una cirugía previa.

La gingivectomía es el procedimiento por el cual eliminamos las paredes de tejido blando de las bolsas supracrestales. Originalmente se fundamentaba en la propuesta de conseguir una bolsa cero. Este hecho sin embargo, pronto fue descartado, ya que de conseguirse inicialmente, presentaba una corta duración temporal, reinstaurándose con el tiempo una cierta cantidad de bolsa. Hoy día presenta su máxima indicación en sobrecrecimientos gingivales, fibrosis y alargamientos coronales, siempre y cuando dispongamos de suficiente encía insertada.

La gingivoplastia es una variante de la gingivectomía, cuando no un complemento de ésta. Con ella perseguimos resaltar el aspecto estético de la encía, creando una situación similar a la de una encía sana.

La mucoabrasión gingival solo pretende devolver una coloración rosa pálida a la encía sobrecargada de gránulos de melanina, eliminando las capas superficiales del epitelio y los depósitos de éste pigmento. La recidiva es posible con el transcurso de los años

4. Cuestionario para estudiar

- 4.1 Defina cual es el principio en el que se basa el curetaje gingival
- 4.2 Enumere las complicaciones que pueden aparecer tras un curetaje gingival
- 4.3 Describa cual es el objetivo de la eliminación del epitelio interno de la bolsa periodontal en un curetaje cerrado y cuando se efectúa formando parte de una técnica quirúrgica.
- 4.4 Describa los pasos a efectuar en una gingivectomía.
- 4.5 ¿Cuales son las principales indicaciones actuales de la gingivectomía?
- 4.6 ¿Cual es la contraindicación anatómica local y visible para realizar una gingivectomía?
- 4.7 ¿Que límite no debe ser sobrepasado cuando realizamos una gingivectomía?
- 4.8 ¿Cuándo no empleará el bisturí eléctrico para realizar una gingivectomía?
- 4.9 Un paciente de 18 años sin antecedentes médicos de interés, acude a su consulta presentando una melanososis gingival, su higiene es buena y el índice de sangrado inexistente. Se encuentra muy preocupado por su aspecto estético. ¿Qué técnica emplearía y qué advertencias le formularía previa al tratamiento?
- 4.10 ¿Cual es el requisito previo y obligatorio que precisa antes de cualquier procedimiento quirúrgico?

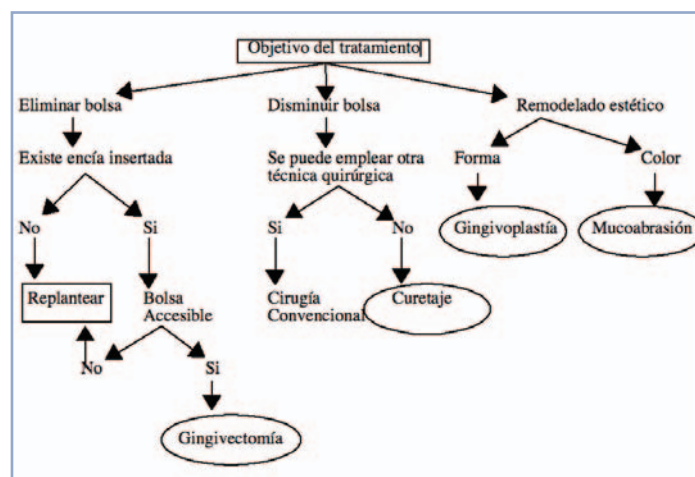
6. Lecturas recomendadas

- 1.- Carranza FA. Periodontología clínica de Glickman. México: Interamericana/McGraw-Hill. 1993
- 2.- Echeverría JJ, Caffesse RG. Effects of gingival curettage when performed 1 month after root instrumentation. A biometric evaluation. J Clin Periodontol. 1983 May;10(3):277-86.
- 3.- Lindhe J, Karring T, Lang NP. Periodontología clínica e implantología odontológica. 3ª edición. Madrid: Médica Panamericana, 2000
- 5.- Rateitschak KH, Rateitschak EM, Wolf HF. Atlas de periodoncia. 2ª edición. Barcelona. Masson-Salvat odontología. 1993
- 6.- Guenco RJ, Goldman HM, Cohen DW. Periodoncia. México: Interamericana/McGraw-Hill. 1990

7. Resumen

El curetaje y la gingivectomía tienen como objetivo la reducción o eliminación de la bolsa periodontal.

La gingivoplastia y la mucoabrasión solo buscan mejorar la estética. Son requisitos previos inescusables una buena anamnesis médica, odontológica y periodontal, así como el adecuado control higiénico y el raspado y alisado previo.



Recordar que se debe tener el consentimiento informado, haber explicado las complicaciones y secuelas y no emplear electrocirugía si está formalmente contraindicada.

Para bibliografía, foro y responder las preguntas del cuestionario: www.esorib.com.