

Planificación informatizada y carga inmediata en el marco de rehabilitaciones completas de la arcada superior. Primera parte

DR. FRANÇOIS BOUILLARD

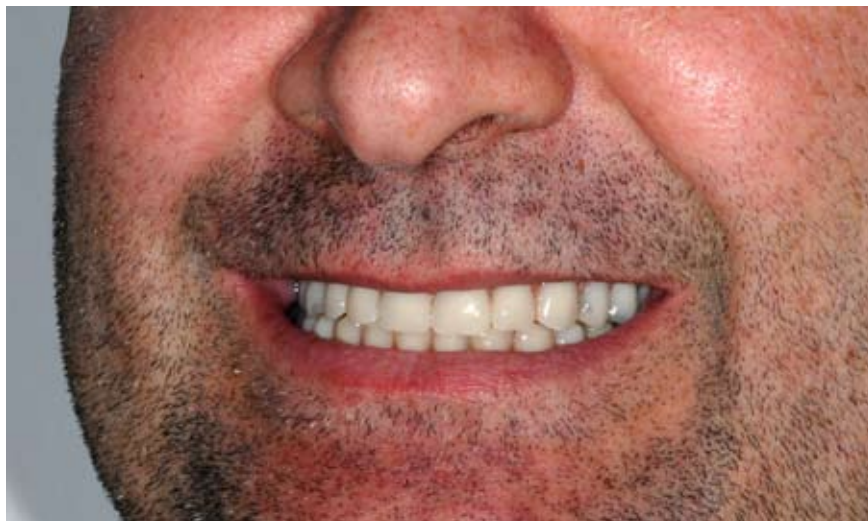

La carga inmediata

Hace años que se demostró que la carga inmediata de una mandíbula edéntula daba resultados fiables y reproducibles con una tasa de éxito igual o superior a la carga diferida. De hecho, numerosas publicaciones lo demuestran y nuestra práctica confirma el consenso. Desde 2002 aplicando el mismo protocolo hemos tratado en nuestra consulta a más de 200 pacientes con mandíbula edéntula con 5 a 6 implantes y carga inmediata. Hemos perdido 8 implantes, lo que representa un éxito superior al 99 %.

Sin embargo, para el maxilar superior encontramos escasa documentación de reciente publicación. La particularidad del maxilar hace que de momento no haya consenso sobre una determinada técnica. En este artículo describimos el cómo y el porqué de la carga inmediata y el protocolo que hemos respetado a largo de los 8 últimos años.

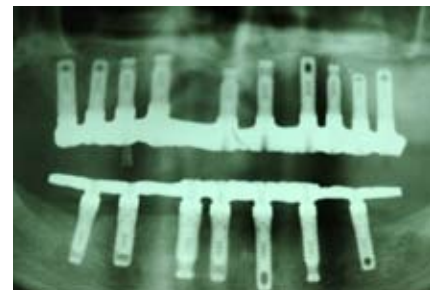
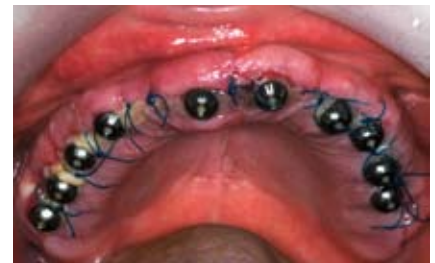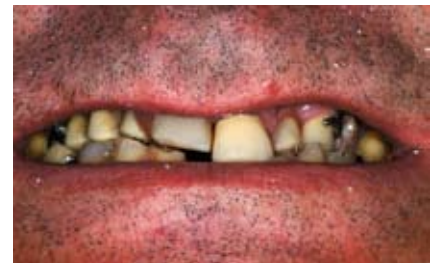Figura 1: Paciente con vista de frente preoperatoria.



Figuras 2 a 4: Carga inmediata a las 48 h.

Definición

La primera paradoja de la Carga Inmediata es que a pesar del consenso de Barcelona 2002, que preconiza la colocación de los implantes y de la prótesis provisional en el mismo día, pocos implantólogos respetan esta regla y la mayoría carga los implantes a lo largo de la primera semana (Simonpieri: día 5, Leclerc: día 3, Van Steenberghe: día 2, Tarnow: día 1). En nuestro protocolo la prótesis provisional lleva una estructura colada que nos impide colocarla en el mismo acto. Pero sí creemos que es importante no trastornar el proceso de cicatrización ósea y actuar lo antes posible, así que cargamos los implantes entre 24 y 48 h después como máximo.



Ventajas

Es obvio que la carga inmediata presenta numerosas mejoras para el paciente y que es un avance importante para los implantólogos.

Las ventajas son las siguientes:

- Mejora del confort del paciente al recuperar inmediatamente la función y la estética.
- Disminuye el número de etapas y recorta los plazos del tratamiento.
- Protege los implantes de la presión de la prótesis completa que puede ejercer fuerzas nocivas e incontroladas, induciendo posibles micromovimientos durante la fase de osteointegración.
- Evita los montajes y desmontajes múltiples de los anillos de cicatrización, transfers y pilares que provocan una agresión mecánica y bacteriana del espacio biológico acabando en una reabsorción ósea.
- Mejora el modelo de los tejidos blandos que cicatrizan alrededor de los provisionales, lo que permite conseguir una mejor simetría de los cuellos y una neoformación de la papila a condición de poner el punto de contacto interdental en el sitio correcto (ver más abajo). En caso de extracción-implantación inmediata el contacto de la prótesis provisional succiona la papila y permite su conservación (figuras 1 a 4).

Condiciones

El maxilar superior presenta características distintas a las de la mandíbula. El hueso es generalmente escaso y de poca densidad en las zonas posteriores donde la compresión es máxima, las fuerzas oclusales tienden a expulsar los implantes y la influencia de la reabsorción ósea es determinante sobre la estética final.

La carga inmediata es un tratamiento sin marcha atrás cuyo éxito reside en el respeto de los factores siguientes:

Factores mecánicos

- La densidad ósea y el volumen óseo disponible van a ser determinantes para conseguir la estabilidad primaria necesaria correspondiente a un torque de inserción superior a 32 Ncm. Para mejorar esta estabilidad varios factores pueden influir: una altura de implantes de mínimo 10 mm, una infrapreparación del lecho o una preparación con osteotomos (figura 5bis) y un anclaje bicortical cuando es factible (figuras 5 y 6).
- El control de los micromovimientos durante la fase de cicatrización es imprescindible. Varios autores han determinado que si los movimientos superan 150 micras durante esta fase se produce una fibrosis. Sin embargo, los micromovi-

Figura 5bis: Preparación del lecho con osteotomo para implante pterigoideo

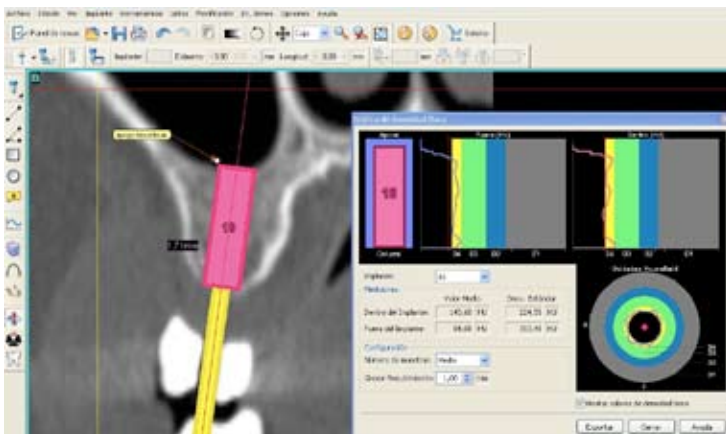


Figura 5: Implante largo para compensar una densidad ósea tipo D3/D4 (350 a 450 HU). El implante está centrado para que el tornillo tenga una salida en medio de la cara oclusal.

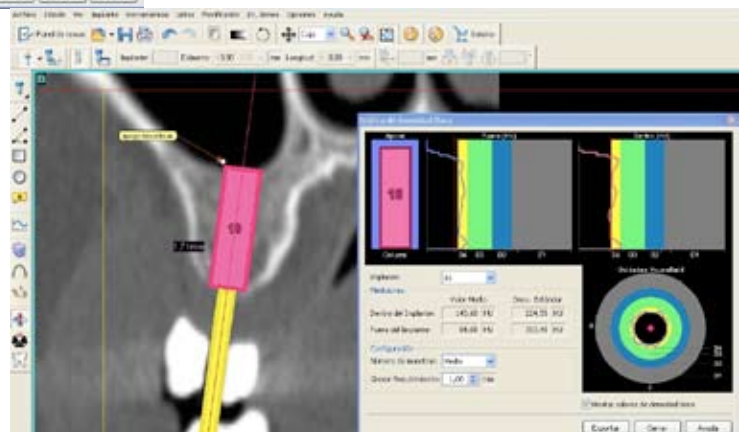
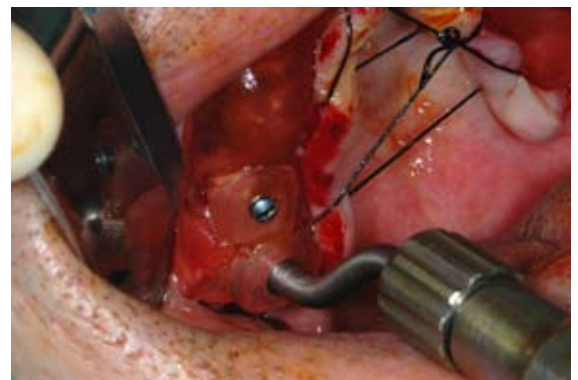


Figura 6: Anclaje bicortical en hueso de poca densidad D4 (85 a 143 HU).

Formación continuada



Figura 7: Armadura colada ferulizando todos los implantes con un sistema atornillado.

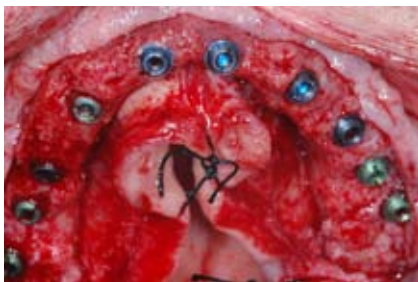
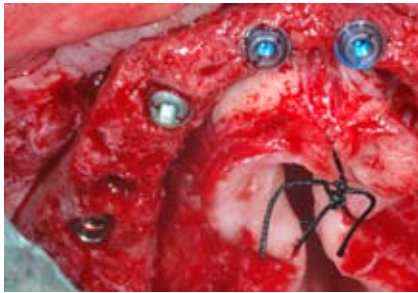
Figura 8, 8bis y 9: Bases mecanizadas que cambian la conexión interna antirotacional en conexión cónica externa.

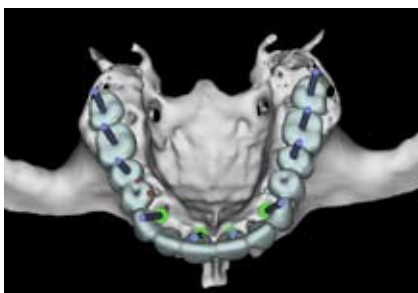


Figura 10: Observar la distribución de los 10 implantes.

mientos inferiores a 150 micras provocan una estimulación osteogénica que favorece la osteointegración. Para minimizar estos micromovimientos respetamos las reglas siguientes:

- Ferulizar todos los implantes gracias a un puente provisional completo con armadura colada (figuras 4 a 7).
- Usar conexiones externas sin sistema antirotacional para atornillar directamente el puente provisional a los implantes aunque tengan una divergencia importante (ejemplo de los implantes pterigoideos) (figuras 8 a 9).
- Colocar unos 10 implantes y repartirlos a lo largo de la arcada de manera estratégica para aumentar el polígono de sustentación y así equilibrar la carga oclusal (figura 10).
- Evitar los cantilevers para no tener fuerza de palanca.
- El control de las fuerzas oclusales se hace a través de un diseño específico de la prótesis provisional para que un máximo de implantes trabajen al mismo tiempo. Por eso preconizamos una oclusión de grupo anterior balanceada similar a la oclusión de una completa removible. Para conseguirlo, hemos de reducir las curvas de Spee y de Wilson y la pendiente incisal.
- Al colocar la prótesis provisional su estabilidad está asegurada por el anclaje primario de los implantes y no por su osteointegración. Sabemos que esta fase de cicatrización ósea dura unas 6 a 8 semanas según la superficie del implante y el propio metabolismo del hueso. Durante este periodo existe un doble proceso: una reabsorción ósea alrededor del implante que disminuye su estabilidad primaria y una neoformación ósea que va a bloquear el implante. Estas dos reacciones evolucionan en paralelo con un momento crítico alrededor de la 3ª semana cuando la reabsorción ósea no está compensada por la neoformación ósea. Por eso, durante la 6 primeras semanas es aconsejable no desmontar la prótesis provisional y el paciente está sujeto a una dieta blanda (figuras 5 a 10)

Factores quirúrgicos

- Tenemos que adaptar la técnica quirúrgica a las necesidades de la prótesis atornillada. Para que el tornillo emerja al nivel del cingulum de los dientes anteriores y en el centro de las caras oclusales de los dientes cuspidados (figuras 11, y 11 bis) hubo que inclinar los implantes con una dirección apical mas vestibular durante años (figura 10). Pero, ahora, disponemos de 2 técnicas nuevas que nos permiten corregir el eje de los implantes y así aprovechar mejor el volumen óseo

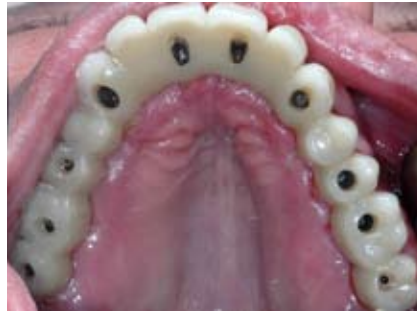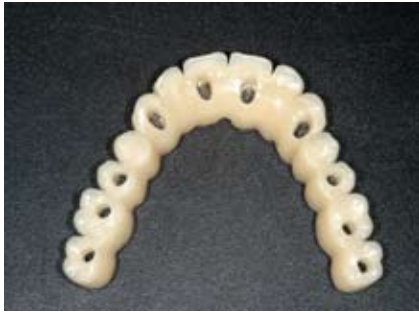disponible. La primera técnica consiste en doblar las chimeneas calcinables con un ángulo máximo de 15° y usar un destornillador angulado específico para alcanzar el tornillo. La segunda técnica consiste en el uso de bases mecanizadas anguladas de 17° o 30°.

- De la posición tridimensional de los implantes va a depender la remodelación de las tablas óseas y el éxito del tratamiento. Par estabilizar la tabla ósea vestibular es necesario conservar un espesor mínimo de 1,5 mm. Muchas veces preferimos utilizar implantes de diámetro inferior para evitar su compresión y permitir una mejor vascularización gracias a la conservación de hueso esponjoso (figuras 5 y 6).
- En caso de extracción-implantación inmediata la dificultad es de mantener la tabla vestibular intacta. Después de un legrado del alveolo para quitar todo el tejido inflamatorio lo enjugamos con Metronidazol líquido antes de colocar los implantes en la parte palatina del alveolo (figuras 12 a 14). Luego rellenamos los defectos óseos en exceso con una mezcla de hueso particulado autógeno y alogénico, y los protegemos con unas membranas de PRF para asegurar una mejor hermeticidad y prevenir la pérdida de tejidos (figuras 15 y 16).

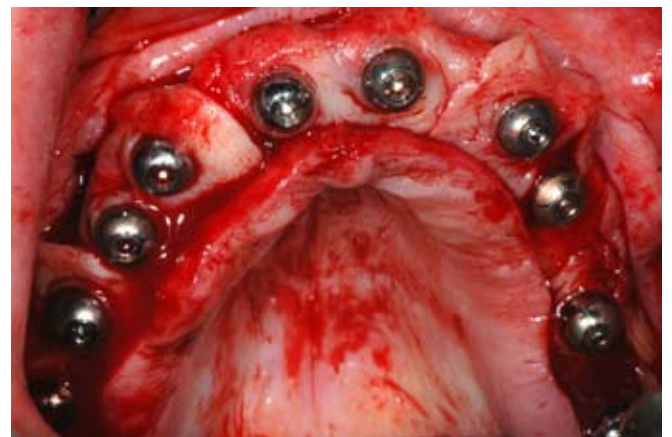
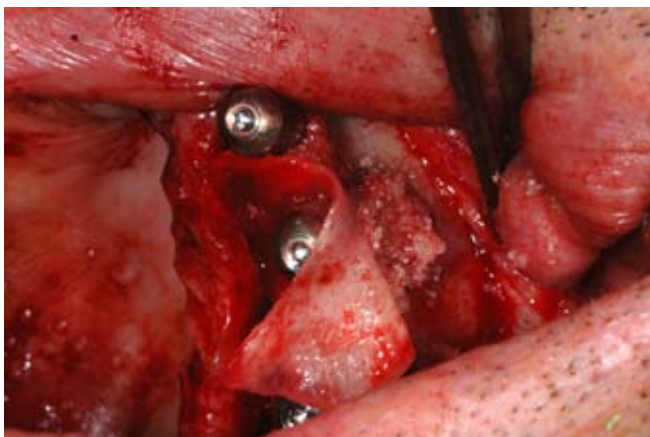
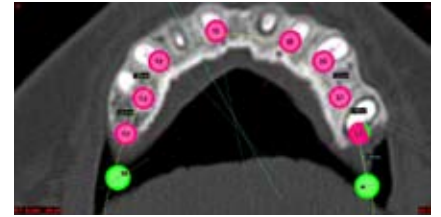
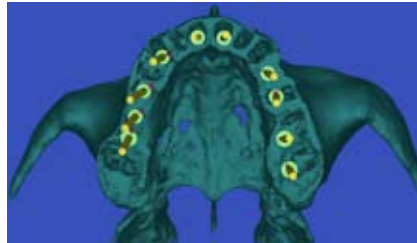
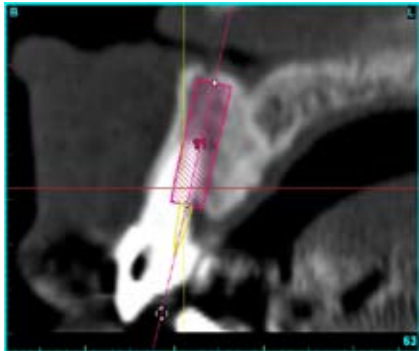
Factores estéticos

Un estudio previo de la línea de sonrisa y del sostén de los tejidos blandos determinan el diseño de los futuros dientes provisionales.

- Si la línea de sonrisa es baja, y el sostén del labio bueno, damos prioridad a los factores mecánicos (figuras 17 y 18).
- Si la línea es más alta con parte de la encía visible pero con un sostén del labio correcto, la estética prima en el sector anterior. En este caso la dificultad reside en el respeto de la proporción de los dientes y en la creación de papila natural cuando el soporte óseo lo permite (figura 19). Para conseguirlo insertamos el implante a tope hasta el reborde óseo e incluso 0,5 mm por debajo de la cresta para prevenir una posible reabsorción y no comprometer la estética en caso de biotipo periodontal fino (figuras 8 y 9). Otra regla para crear la ilusión de una papila más natural es no poner 2 implantes adyacentes. Dennis Tarnow demostró que la papila era más larga entre un pónico y un implante que entre 2 implantes. En estos casos confeccionamos dientes provisionales con:
- Un cuello marcado para que la encía tenga un tope mecánico y así dibujar una buena simetría de los cuellos después de la cicatrización.



Figuras 11 a 16

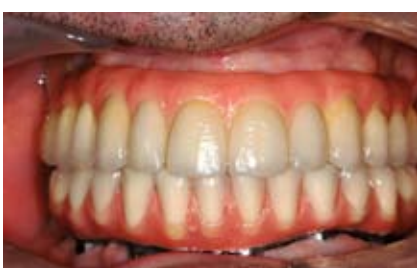
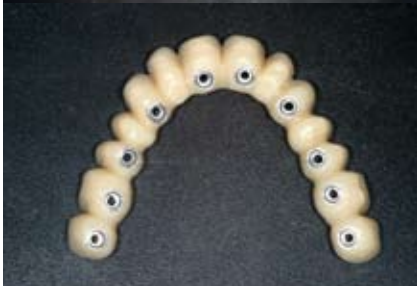
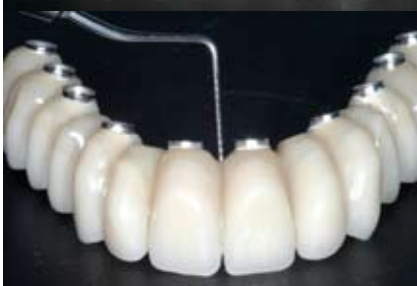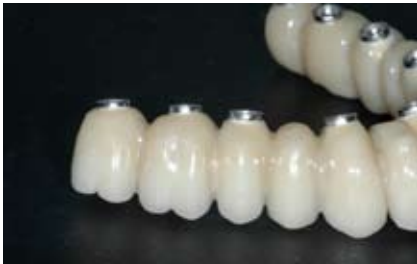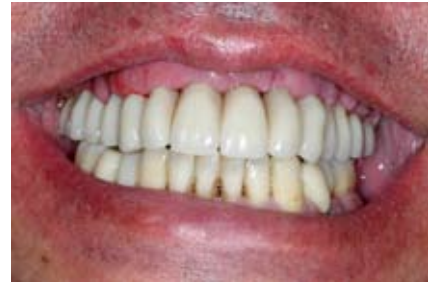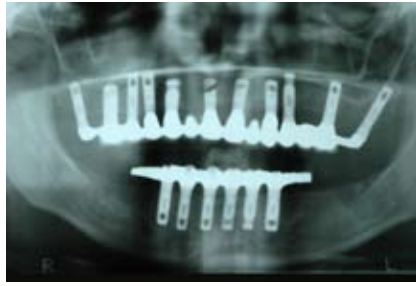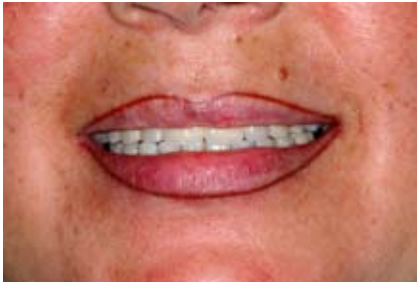- Una concavidad del perfil de emergencia para no estrangular la encía y permitirle una buena vascularización.
- Un punto de contacto interdental a 4,5 mm del reborde óseo para obtener una papila natural entre un implante y un pónico y a 3,5 mm entre 2 implantes (figuras 20 a 22).
- En casos de reabsorción ósea más importante, la colocación del implante tiene menos importancia sobre el resultado estético, es la falsa encía de cerámica rosa que sujeta el labio y dibuja tanto los cuellos como las papilas (figura 23).

Límites y contraindicaciones

Al contrario de la mandíbula, la carga inmediata para el maxilar superior no es sistemática. A parte de las contraindicaciones clásicas de un tratamiento con implantes, la carga inmediata tiene unos límites que el implantólogo ha de

- determinar al aplicar siempre el principio de precaución. Los factores siguientes o la suma de estos factores puede conducir el profesional a optar por una carga diferida.
- Un potencial de cicatrización deficiente en relación con el estado de salud del paciente (diabetes, colesterol, falta de plaquetas, tabaco, etc.) y a los riesgos de contaminación (higiene, tabaco, falta de la encía queratinizada)
 - Una mala calidad ósea que podría comprometer la estabilidad primaria necesaria.
 - Un mal reparto de los implantes.
 - Un número o una altura insuficiente de implantes.
 - Una arcada antagonista ya rehabilitada con implantes.
 - Un bruxómano (mayor peligro).
 - En algunos casos de extracción-implantación inmediata cuando no podemos prever el nivel de cicatrización de los tejidos blandos.



Figuras 17 a 23

De la planificación informatizada a la cirugía guiada

El programa Simplant desarrollado por el doctor Tardieu y comercializado desde 2002 permite a partir de un TAC obtener una reconstrucción 3D para llevar a cabo una planificación informatizada de la colocación de los implantes (Figuras 24, 24bis). Luego, a partir de los datos informáticos, la sociedad Materialise confecciona un Surgiguide (guía estereolítica) que nos permite trasladar la simulación del ordenador a la boca a través de una cirugía guiada (Figura 25).

El protocolo

Después de haber hecho un estudio clínico completo común a todo tipo de tratamiento implantológico, describimos las etapas específicas del Simplant.

Encerado

Con los modelos montados en articulador el protésico realiza un encerado a partir de los datos transmitidos: DV, RC, posición de los incisivos para obtener un buen sostén de los tejidos blandos, nivel de la línea de sonrisa, oclusión, etc. Montamos esta maqueta con dientes radioopacos de mercado cuya anatomía se determina anteriormente a partir de los dientes naturales del paciente o, si no tuviera ninguna, a partir de figuras y de los rasgos del paciente. Este montaje se prueba en boca y tanto el paciente como el implantólogo deben de validarlo porque es la réplica de la futura rehabilitación sabiendo que de la posición de los dientes va a depender la colocación de los implantes. Es importante probar el encerado sin faldón vestibular en la zona anterior para validar también el sostén de labio (figura 26).

Guía radiológica

A partir del encerado confeccionamos la guía radiológica con los mismos dientes radioopacos y una placa palatina con faldón vestibular de resina, parcial o total, para mejorar su estabilidad en boca

(figuras 27 a 29). Para una guía con apoyo óseo, solo los dientes tienen que ser radioopacos. Sin embargo, si las condiciones son favorables y una cirugía transgingival parece factible, tendremos que prever la guía de cirugía adecuada con apoyo gingival. En este caso hemos de tener una radioopacidad distinta entre los dientes y la falsa encía con un gradiente suficiente para poder distinguirlos en el TAC. Para confeccionar la resina radioopaca añadimos un 10% de peso en sulfato de bario (figura 30).

Antes de hacer el TAC hay que validar la guía en boca y comprobar que el paciente sepa colocarla de manera adecuada.

TAC

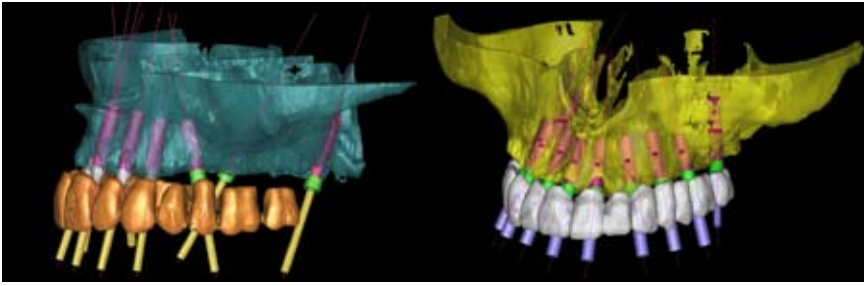
De momento aconsejamos el TAC helicoidal con el mayor número posible de captadores (de 4 para arriba) antes que el cone-beam. Los datos se transfieren a Materialise en formato Dicom vía Internet.

Segmentación

Al mandar los datos del TAC se rellena la hoja de pedido correspondiente indicando las máscaras elegidas para poder proceder a la segmentación. Cada máscara aparece con un color distinto en la reconstrucción 3D: hueso, dientes para extraer, dientes de la guía, falsa encía... (figura 31). A las 12 horas recibimos la 3D vía Internet.

Planificación

El programa Simplant pone a nuestra disposición toda una serie de herramientas (cálculo de densidad y de distancia (figuras 5, 6 y 12), convergencia (figura 33), aviso de colisión o de fenestración (figura 34), etc., que nos permiten trabajar tanto sobre las imágenes 2D como sobre la reconstrucción 3D activa. Eso nos permite establecer un diagnóstico preciso y simular la futura intervención. Generalmente procedemos a un estudio anatómico del maxilar (figura 32) antes de comprobar su



Figuras 24 a 25

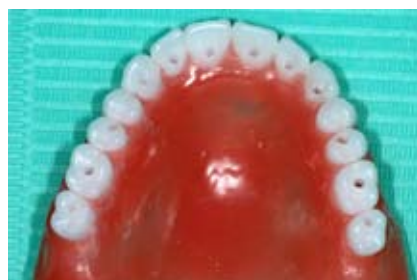relación con el proyecto protético (figuras 5 y 6). Primero tenemos que determinar si el eje de las crestas óseas corresponden al eje de los dientes radioopacos. Si no coinciden o si la cresta es demasiado estrecha tenemos que programar una cirugía per o pre implantológica de tipo expansión, ROG, sinus lift o injertos en bloque (figuras 35 a 37). Luego, si el proyecto es compatible con el hueso disponible, buscamos la mejor distribución posible de los implantes usando una estrategia que tiene en cuenta los criterios anteriormente indicados en el capítulo "Carga Inmediata" (figuras 24 y 24bis).

Una vez validada la planificación tenemos que rellenar una ficha informatizada para determinar los datos necesarios a la fabricación de la guía quirúrgica: tipo de apoyo, modificación posible del diseño de la guía, dientes para extraer si los hay, secuencia del fresado, ubicación de los tornillos de fijación, fecha de intervención, etc., para recibir las guías estereolíticas correspondientes (apoyo óseo o apoyo gingival).

Cirugía

Por nuestra parte usamos pocas veces el apoyo gingival (figuras 38 a 48) por los motivos siguientes: primero es poco frecuente que un maxilar edentulo no necesite un colgajo para remodelar el hueso; y segundo, en casos difíciles nos parece que el apoyo gingival no tiene la misma precisión. Así que en la mayoría de los casos levantamos colgajos y fijamos directamente la guía al hueso maxilar. Al acabar la intervención, si valoramos que cumplimos los requisitos de la carga inmediata, en el acto, tomamos las medidas y registramos DV y RC.

Foto 28: guía superior



Ventajas

Tanto la planificación informatizada como la cirugía guiada ofrecen numerosas ventajas:

- Una optimización del plan de tratamiento gracias a la visualización en 3D y a las herramientas propuestas.
- Una mejor comunicación con el paciente gracias a un programa muy didáctico. La 3D permite al paciente visualizar su propio maxilar y entender mejor los motivos que nos llevan a este plan de tratamiento.
- Una precisión extrema que aporta seguridad para el paciente y tranquilidad para el implantólogo al tener un resultado predecible.
- Un mayor confort al ser menos invasiva y más rápida.

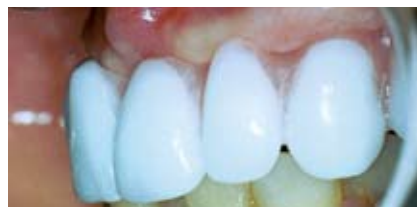

Foto 26: prueba con dientes radioopacos sin faldón

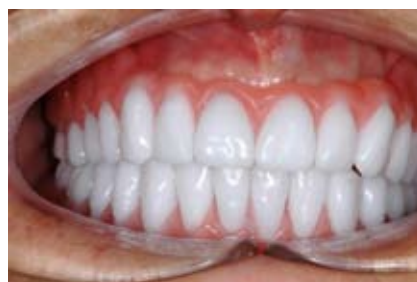

Foto 27: guías superior e inferior en oclusión

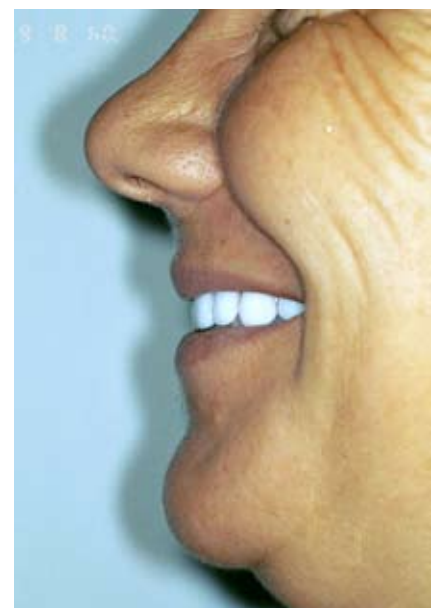

Foto 29: validación del sostén de labio

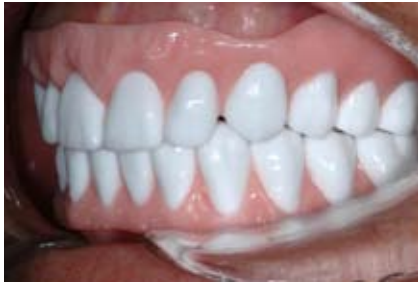

Foto 30: guía radioopaca con doble densidad

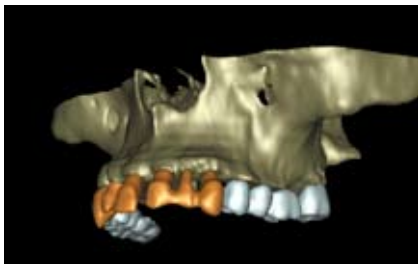


Foto 31: reconstrucción 3D a partir de una segmentación con 3 máscaras.

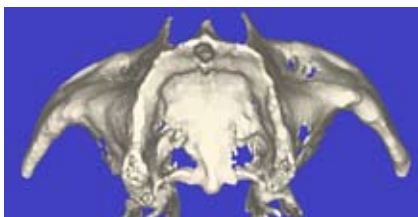


Foto 32: estudio anatómico.

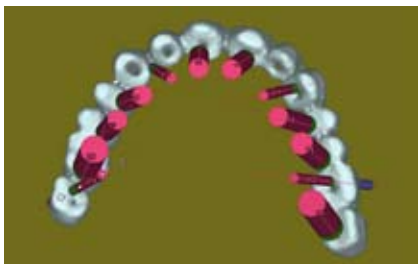

Foto 33: convergencia apical debido a la forma piramidal del maxilar.

Conclusión

Desde el 2002 tratamos todas nuestras rehabilitaciones completas con el sistema Simplant. De los más de 100 pacientes con rehabilitación completa superior podemos destacar las grandes líneas siguientes:

- El 40 % de los pacientes han necesitado unos injertos preimplantológicos (sinus lift, ROG, injertos en bloque o cirugía de Lefort).
- El 35 % de los pacientes han recibido una carga inmediata contra un 100 % para la mandíbula, pero este número va creciendo hasta un 65 % a fecha de hoy.
- El éxito es superior con carga inmediata que con carga diferida. En realidad no son solo las ventajas de la CI en el proceso de osteointegración que explican el mayor éxito, sino más bien las indicaciones al practicar una mayor selección de los casos favorables (estado de salud del paciente, densidad ósea, repartición de los implantes, etc.). Además, en la mayoría de los casos, añadimos implantes, es decir, que para un mismo paciente que necesitaría

8 implantes para un protocolo con CD generalmente le colocamos 10 implantes para la CI. Sin embargo, el confort para el paciente y la mejor modelación de los tejidos son ventajas apreciables.

- Los fracasos con el protocolo de CI ocurren casi siempre a lo largo de los primeros meses durante la fase de osteointegración. El motivo principal es el factor mecánico (paciente apretador o bruxómano no diagnosticado, carga oclusal mal valorada en zona de poca densidad ósea, etc.) y en este caso el paciente puede perder varios implantes. Otro motivo de fracaso, en menor proporción, es la contaminación (tabaco, higiene, colgajo mal cerrado bajo el puente provisional, etc.) pero su complicación puede ser más difícil de resolver. Si el paciente no pierde por completo el implante, muchas veces hay una reabsorción alrededor del cuello con incidencia en la estética (cuello metálico visible, asimetría de los cuellos, etc.).

A través de los casos clínicos detallados en la 2ª parte comentaremos los distintos protocolos de CI y CD

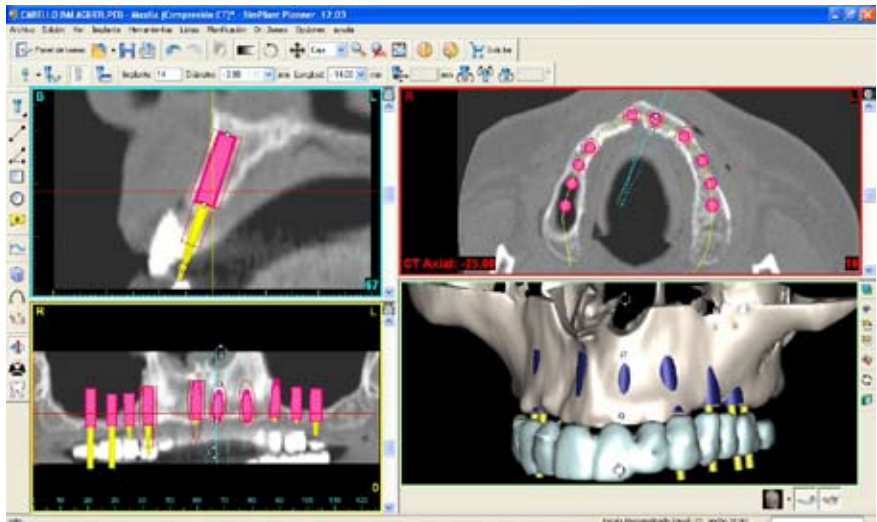


Foto 34: el círculo rojo corresponde al perímetro de seguridad alrededor de los implantes; si aparece es que se ha detectado otro implante o una estructura anatómica determinada demasiado cerca. En azul aparecen las fenestraciones provocadas por el implante correspondiente al no dejar un espesor de tabla ósea suficiente.




Foto 35: planificación que evidencia la falta de hueso en sentido vertical.

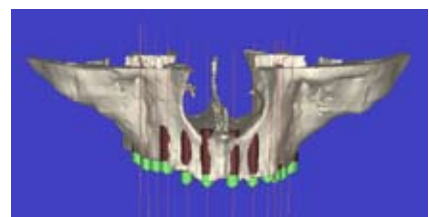


Foto 36: misma planificación en 3D: falta de hueso en planos horizontal y vertical.

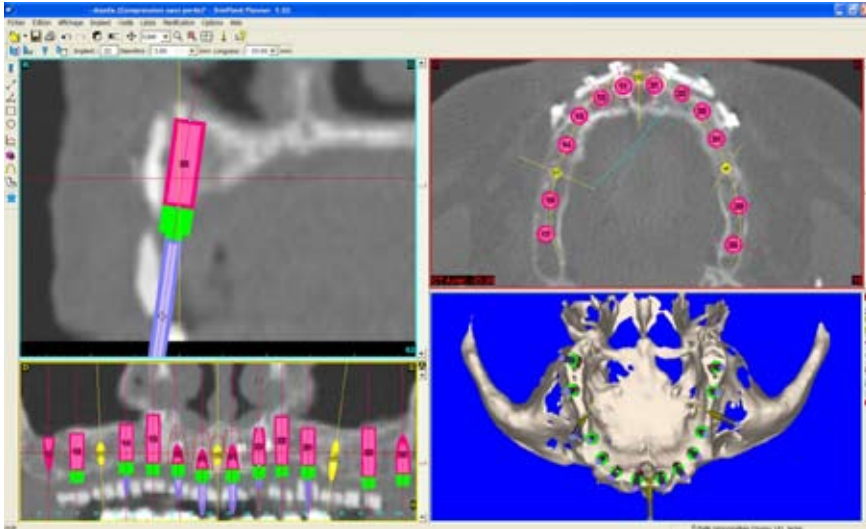


Foto 37: planificación después de la cirugía ósea (injertos en bloque + doble sinus lift). Los implantes están centrados en medio de la cresta ósea y pasan por el centro de cada diente. En este caso colocamos 12 implantes para compensar la poca altura disponible (10mm de media) y una densidad tipo D4. Con una línea de sonrisa baja damos prioridad al factor mecánico sabiendo que al colocar implantes adyacentes no podremos conseguir unas papilas tan naturales.

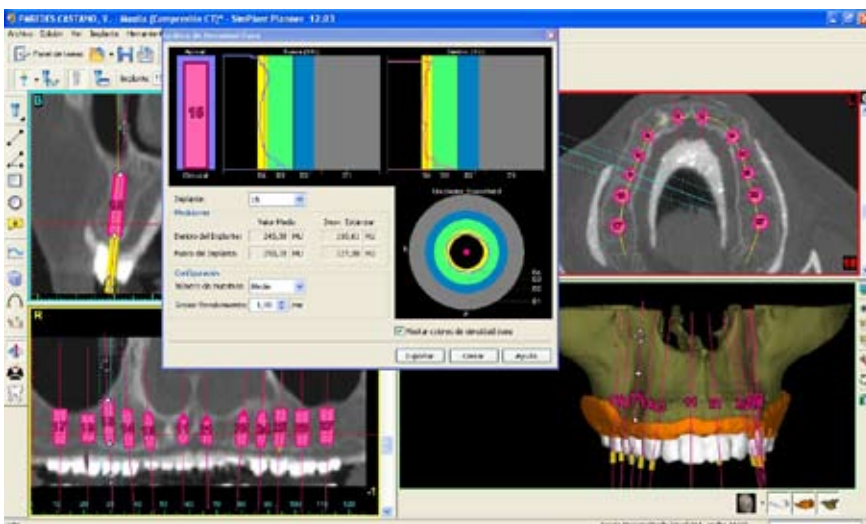
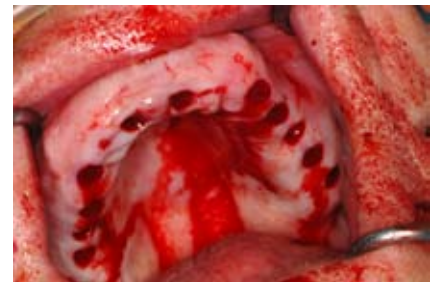

Figura 38: planificación para cirugía mínima invasiva



Preguntas en relación con el artículo

1. Cuales son las condiciones de la carga inmediata en un maxilar superior edentuló.
2. Describir y explicar cual sería la mejor distribución de los implantes para una rehabilitación completa superior.
3. Describir las fases de una rehabilitación completa superior para un paciente bruxomano edentuló.
4. Ventajas de la planificación asistida por ordenador.
5. Que interés tiene el puente provisional en la rehabilitación completa. Explicar.

Para responder las preguntas dirigirse a:
www.esorib.com

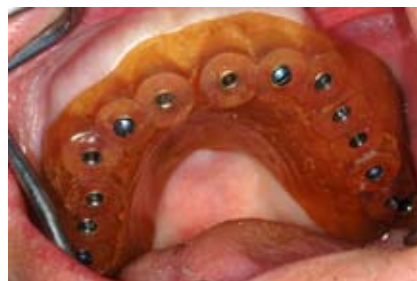
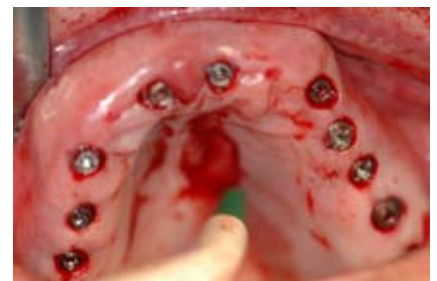
Figura 39: guía quirúrgica atornillada con apoyo gingival



Figuras 40 y 41: preparación de los lechos y colocación de los implantes con conexiones cónicas atornilladas

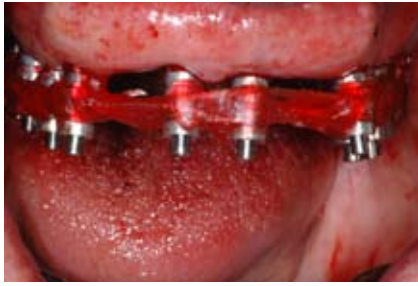

Figura 42: transfers ferulizados para la medida

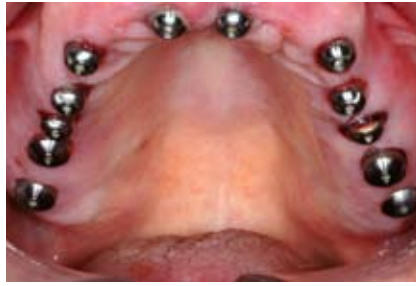
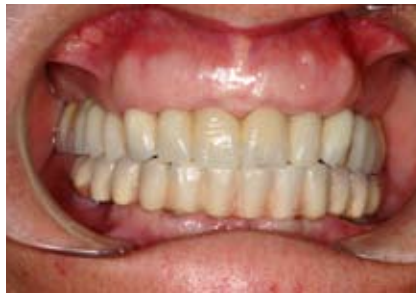
Figura 43: cicatrización a las 24h



Figuras 44: puente provisional con armadura colada



Figuras 45 y 46: doble carga inmediata a las 48h. Ambos puentes atornillados

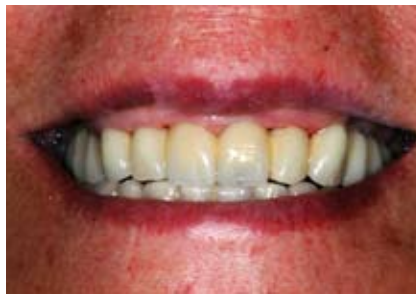

Figura 47: panorámica post op el día de la carga inmediata

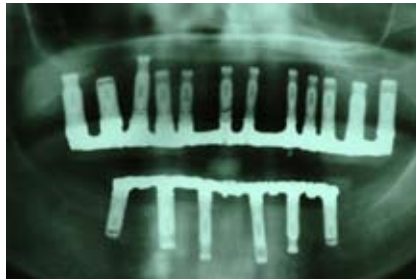
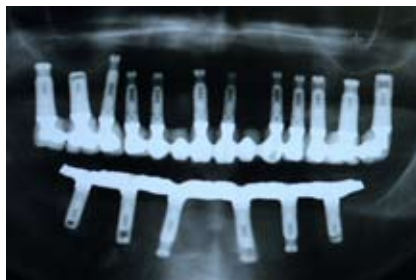


Figura 48: panorámica de los puentes de uso a los 6 meses



Bibliografía

- MALÓ P, RANGERT B, NOBRE M. *Mise en fonction immediate d'implants Brånemark pour la restauration d'édentements unitaires et de faible étendue maxillaires et mandibulaires.* Implant 2005; II (1): 23-32
- SIMONPIERI A, BAS L. *Reussir l'ostéointégration et l'esthétique au cours des mises en charge immédiates.* Implantologie 2008 février: 53-65
- MOHENG O, COUDERT JP. *Réhabilitation progressive en implantologie versus la mise en charge immédiate.*
- BONNET F, CHEFRANE P, DENES L. *La mise en charge immédiate: pourquoi quand comment?* Adf.asso.fr 2008.
- BENHAMOU AY. *BMCI, Bridge à Mise en Charge Immédiate à la mandibule, Pour qui, Pourquoi, Quand, Comment?*
- KHAYAT P, KABBAJ T. *La mise en charge immédiate.* Les 10 points clés en implantologie 2006: 113-117
- LIBERMAN J, SIMON F. *La mise en charge immédiate d'implants.* Le fil dentaire 2007 juin n° 24: 40-42
- NKENKE E, FENNER M. *Indications for immediate loading of implants and implant success.* Clin Oral Implant Res 2006;17(2): 19-34
- DAVARPANAH M, SZMUKKER-MONCLAIR S. *Théorie et pratique de la mise en charge immédiate.* Quintessence International 2007.
- TARNOW D.P, EMTIAZ S, CLASSI A. *Immediate loading of threaded implants at stage-1. Surgery in edentulous arches: ten consecutive cases reports with 1 to 5-years data.* Int J Oral Maxillofac Implants 1997;12(3):319-24.